UNIVERSITÉ DE MONTPELLIER

N° 45

FACULTÉ DE MÉDECINE

LES NÉOPLASIES DES CAPSULES SURRÉNALES ET LA DOCTRINE DU DUALISME SURRÉNAL

THÈSE

Présentée et publiquement soutenue devant la Faculté de Médecine de Montpellier

Le 1er Mai 1912

PAR

Louis FONT

Né à Entrevaux (Basses-Alpes), le 22 novembre 1886

POUR OBTENIR LE GRADE DE DOCTEUR EN MÉDECINE

Examinateurs de la thèse	BOSC, Professeur *Président.*	
	VIRES, Professeur,	*Assesseurs.*
	SOUBEYRAN, Agrégé,	
	LEENHARDT, Agrégé,	

MONTPELLIER

IMPRIMERIE FIRMIN ET MONTANE

Rue Ferdinand-Fabre et Quai du Verdanson

1912

Digitized by the Internet Archive
in 2026

https://archive.org/details/IA41546002_0151

LES NÉOPLASIES

DES

CAPSULES SURRÉNALES

ET LA

DOCTRINE DU DUALISME SURRÉNAL

UNIVERSITÉ DE MONTPELLIER

N° 45

FACULTÉ DE MÉDECINE

LES NÉOPLASIES

DES

CAPSULES SURRÉNALES

ET LA

DOCTRINE DU DUALISME SURRÉNAL

THÈSE

Présentée et publiquement soutenue devant la Faculté de Médecine de Montpellier

Le 1er Mai 1912

ACAD. LUGD. BAT. BIBL.

PAR

Louis FONT

Né à Entrevaux (Basses-Alpes), le 22 novembre 1886

POUR OBTENIR LE GRADE DE DOCTEUR EN MÉDECINE

Examinateurs de la thèse	BOSC, Professeur	*Président.*
	VIRES, Professeur,	*Assesseurs.*
	SOUBEYRAN, Agrégé,	
	LEENHARDT, Agrégé,	

MONTPELLIER
IMPRIMERIE FIRMIN ET MONTANE
Rue Ferdinand-Fabre et Quai du Verdanson

1912

PERSONNEL DE LA FACULTÉ

Administration.

MM.	MAIRET (✻)	Doyen.
	SARDA	Assesseur.
	IZARD	Secrétaire

Professeurs

Clinique médicale	MM. GRASSET (O ✻). Chargé de l'enseig[t] de pathol et thérap. génér
Clinique chirurgicale	TEDENAT (✻).
Clinique médicale	CARRIEU.
Clinique des maladies mentales et nerveuses	MAIRET (✻).
Physique médicale	IMBERT.
Botanique et histoire naturelle médicales	GRANEL.
Clinique chirurgicale	FORGUE (✻)
Clinique ophtalmologique	TRUC (✻).
Chimie médicale	VILLE.
Physiologie	HEDON.
Histologie	VIALLETON.
Pathologie interne	DUCAMP.
Anatomie	GILIS (✻).
Clinique chirurgicale infantile et orthopédie	ESTOR.
Microbiologie	RODET.
Médecine légale et toxicologie	SARDA.
Clinique des maladies des enfants	BAUMEL.
Anatomie pathologique	BOSC.
Hygiène	BERTIN-SANS (H).
Pathologie et thérapeutique générales	RAUZIER. Chargé de l'enseignement de la clinique médicale.
Clinique obstétricale	VALLOIS.
Thérapeutique et matière médicale	VIRES.

Professeurs adjoints : MM. De ROUVILLE, PUECH, MOURET.

Doyen honoraire : M. VIALLETON.

Profes. honoraires : MM. E. BERTIN-SANS (✻), GRYNFELTT, HAMELIN (✻),

Secrétaire honoraire : M. GOT.

Chargés de Cours complémentaires

Clinique ann. des mal. syphil. et cutanées	MM. VEDEL, agrégé.
Clinique annexe des maladies des vieillards	LEENHARDT, agrégé.
Pathologie externe	LAPEYRE, agr. l. (ch. de c.)
Clinique gynécologique	De ROUVILLE, prof.-adj.
Accouchements	PUECH, profes.-adjoint.
Clinique des maladies des voies urinaires	JEANBRAU, a. l. (ch. de c.)
Clinique d'oto-rhino-laryngologie	MOURET, profes.-adj.
Médecine opératoire	SOUBEYRAN, agrégé.

Agrégés en exercice

MM. GALAVIELLE.	MM. LEENHARDT.	MM. DELMAS (Paul).
VEDEL.	GAUSSEL.	MASSABUAU.
SOUBEYRAN.	RICHE.	EUZIERE.
GRYNFELTT (Ed.).	CABANNES.	LECERCLE.
LAGRIFFOUL.	DERRIEN.	FLEIG, chargé des fonct.

Examinateurs de la thèse :

MM. BOSC, *président.*	MM. SOUBEYRAN, *agrégé.*
VIRES, *professeur.*	LEENHARDT, *agrégé.*

La Faculté de Médecine de Montpellier déclare que les opinions émises dans les dissertations qui lui sont présentées doivent être considérées comme propres à leur auteur et qu'elle n'entend leur donner ni approbation, ni improbation

A LA MÉMOIRE DE MA MÈRE

Trop tôt disparue pour voir se réaliser son rêve le plus cher.

A MON PÈRE

A MA FEMME, A MA FILLE

A MES PARENTS

A MES AMIS

L. FONT.

A MON PRÉSIDENT DE THÈSE

A M. LE PROFESSEUR BOSC

PROFESSEUR D'ANATOMIE PATHOLOGIQUE

A M. LE PROFESSEUR VIRES

PROFESSEUR DE THÉRAPEUTIQUE

A M. LE PROFESSEUR AGRÉGÉ SOUBEYRAN

A M. LE PROFESSEUR AGRÉGÉ LEENHARDT

A M. LE PROFESSEUR ALEZAIS

DE L'ÉCOLE DE MÉDECINE DE MARSEILLE

A M. ALBERT PEYRON

INTERNE DES HÔPITAUX

PROSECTEUR A LA FACULTÉ DE MÉDECINE

Remerciements.

L. FONT

LES NÉOPLASIES

DES

CAPSULES SURRÉNALES

ET LA

DOCTRINE DU DUALISME SURRÉNAL

INTRODUCTION

Nous avons pris comme sujet de thèse l'étude des tumeurs de la capsule surrénale, envisagées dans leurs rapports avec la Physiopathologie de cet organe et, en particulier, la doctrine du dualisme surrénal.

Notre but n'est pas de faire une étude d'ordre purement histologique ou anatomopathologique, qui nécessiterait une compétence toute spéciale, mais nous nous proposons plus simplement de grouper autour des caractères des tumeurs surrénales et, en particulier, du Paragangliome surrénal un ensemble d'autres faits confirmatifs de l'indépendance complète des deux glandes corticale et médullaire et de l'origine purement médullaire de l'adrénaline.

Il s'agit, en somme, de montrer que sur une question où, comme en le verra plus loin, les physiologistes sont en désaccord, l'anatomie pathologique apporte des documents

d'une importance capitale sans lesquels il serait impossible de porter des conclusions générales et précises.

Nous suivrons dans notre exposé l'ordre suivant :

Dans un premier chapitre, nous résumons l'état actuel de nos connaissances en ce qui concerne l'embryologie, l'histologie et la physiologie distinctes du cortex et de la médullaire.

Dans un second chapitre nous exposons séparément les caractères des deux néoplasies susceptibles de se développer dans la capsule surrénale : le corticosurrénalome et le paragangliome.

En ce qui concerne le premier, nous serons très bref ; nous n'apportons, en effet, aucun document iconographique sur ce sujet, et, d'autre part, il est lui-même assez connu puisque c'est à propos de ce type qu'ont été dressées exclusivement jusqu'ici les descriptions de la tumeur de la capsule surrénale.

Au contraire, pour le Paragangliome Surrénal, sans faire une description surchargée de détails inutiles, nous essayerons d'apporter un résumé contenant les notions essentielles de son histogenèse et de ses tendances évolutives. La lecture du texte sera facilitée par les nombreuses figures que nous devons à l'obligeance de notre maître, M. le Professeur Alezais.

Dans un troisième chapitre, nous demanderons à l'étude des lésions surrénales autres que les tumeurs des arguments en faveur de la doctrine de la dualité. Nous verrons que certaines lésions toxiques ou infectieuses, et en particulier les lésions chroniques révèlent une localisation ou une réaction d'inégale intensité. Consécutivement, il nous apparaîtra que la doctrine des insuffisances surrénales, ainsi que la notion de l'hyperfonction de cet organe (hyperepinéphrie) appellent encore sur beaucoup de points une

étude de revision. Celle-ci nous paraîtra surtout nécessaire en ce qui concerne la doctrine de l'hypertension d'origine surrénale dans les néphrites. De même nous serons amenés à conclure que l'opothérapie surrénale devra être appliquée sur les bases nouvelles si on veut en tirer, au point de vue thérapeutique, des résultats précis.

Figure 1

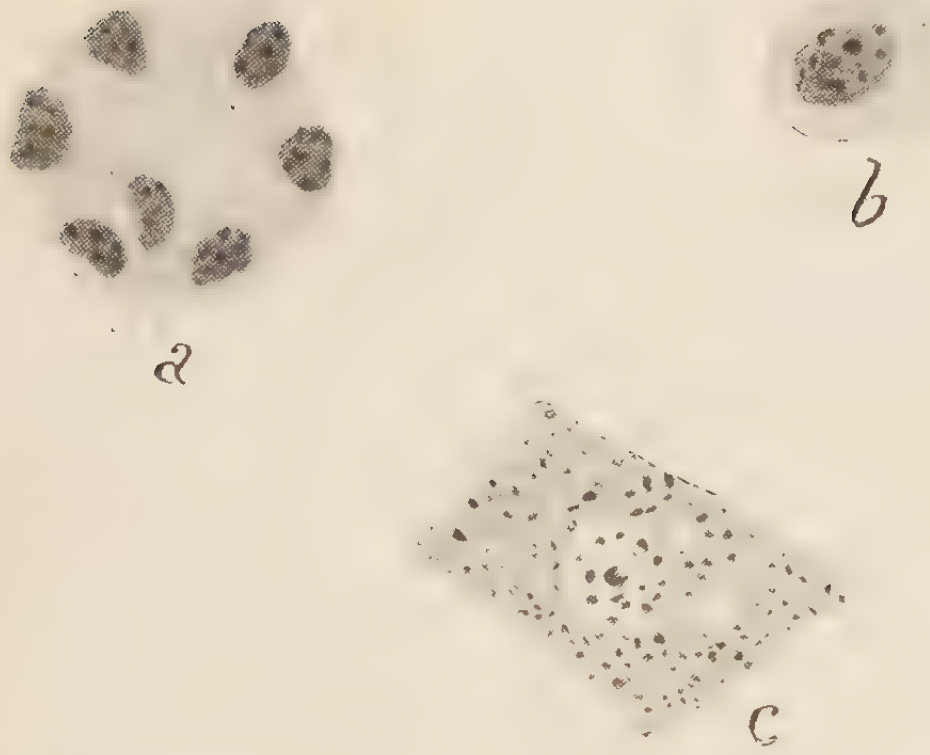

Stades successifs de l'évolution des éléments parasympathiques dans le développement des paraganglions lombaires.

a) Éléments sympathiques.

b) Élément intermédiaire.

c) Élément paraganglionnaire adulte.

Figure 2

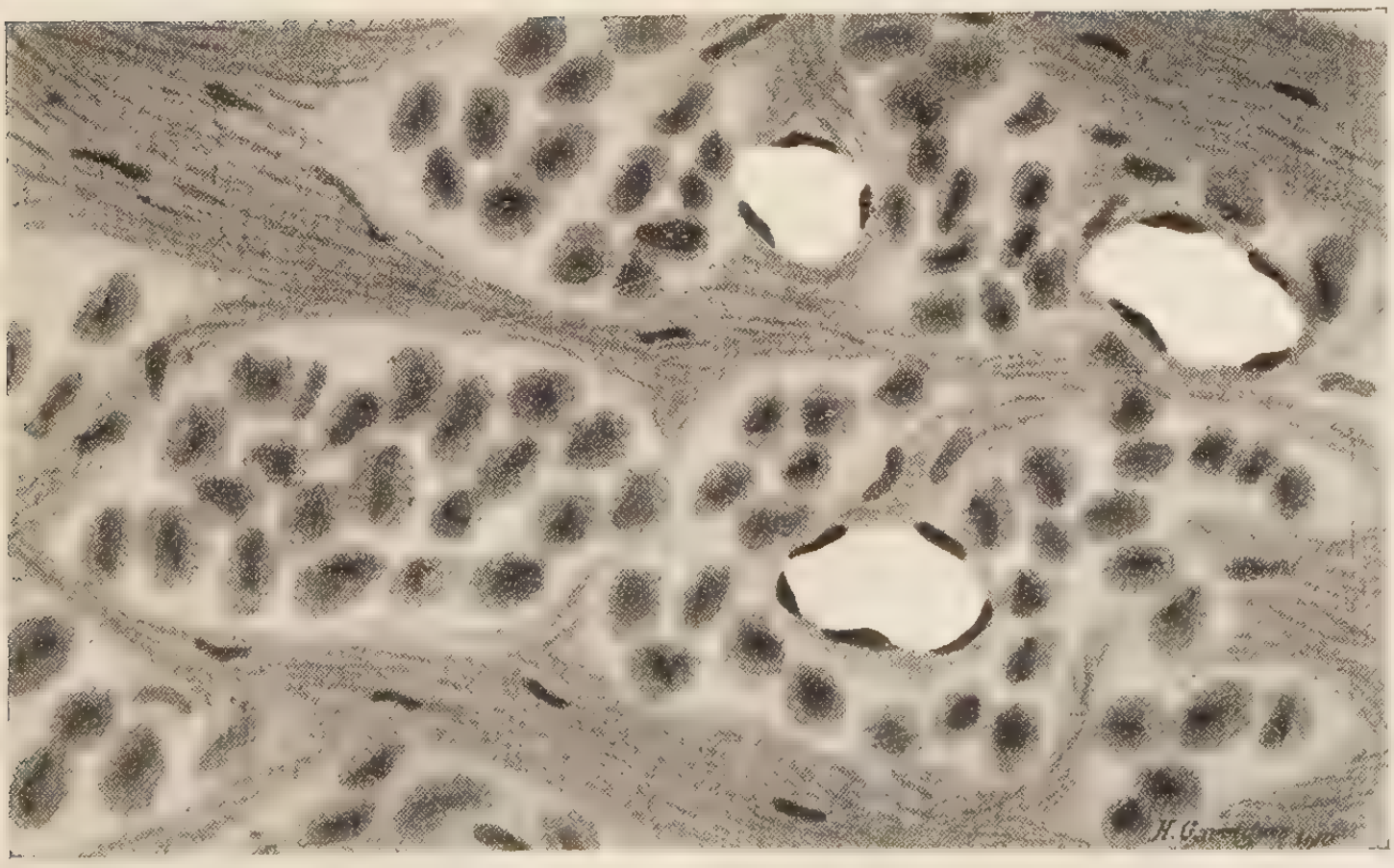

Figure 3

Disposition générale du paraganglion normal

petits nodules accessoires groupés autour de ce dernier constituent une ébauche commune, affectant, comme l'ont montré Alezais et Peyron, la forme d'un Y dont les branches supérieures atteignent le bord interne des capsules surrénales en passant entre l'artère et la veine rénale de chaque côté (1) (fig. 8).

D'autre part, malgré que le stade intermédiaire entre les éléments embryonnaires de l'ébauche sympathique et les cellules chromaffines ait pu être suivi, cette filiation fait encore l'objet de controverses doctrinales. Pour *Soulié*, en effet, les cellules, mères du paraganglion (cellules parasympathiques) représentent des éléments particuliers, primitivement distincts de cellules embryonnaires du sympathique proprement dit. Malgré qu'ils soient impossibles à distinguer à l'origine de ces derniers éléments embryonnaires, ils portent, néanmoins, en eux des caractères différents puisqu'ils évoluent toujours vers un type caractéristique, la cellule chromaffine.

Au contraire les embryologistes de l'Ecole allemande, en particulier *Poll*, préfèrent admettre la conception d'une cellule originelle de type différent (*sympathogonie*) engendrant d'une part des cellules nerveuses embryonnaires de la ligne sympathiques (*sympathoblastes*) et de l'autre les cellules mères du paraganglion (*phéochromoblastes. Poll*). Dans son excellente thèse, faite sous l'inspiration de *Sabrazès, Husnot* (2) a envisagé également les deux points de vue ; il se rattacherait plutôt à la seconde conception. Les éléments nerveux abberrants de la substance médullaire,

---

(1) Alezais et Peyron. L'Organe parasympathique de Zuckerkandl, chez le jeune chien. C. R. Soc. Biologie 1906. Développement des paraganglions lombaires. C. R. Soc. Biologie, 1907.

(2) J.-P.-H. Husnot. Recherche histologique sur l'évolution de la glande surrénale chez l'homme. Thèse, Bordeaux 1907.

dit cet auteur « sont d'apparition tardive ; ils semblent naître sur place, aux dépens de cellules qu'il est au début impossible de différencier de celles qui évolueront en cellules médullaires. »

Cellules médullaires et cellules nerveuses semblent donc avoir comme origine commune les cellules rencontrées dans les ganglions sympathiques embryonnaires transportées mécaniquement au sein de la glande. Le type intermédiaire entre la cellule sympathique et la cellule chromaffine existe... Il semble qu'il soit aussi aisé de concevoir qu'un élément ganglionnaire sympathique, non encore différencié, évolue ultérieurement soit en élément nerveux, soit en élément épithelio glandulaire, que d'admettre avec *Soulié* l'existence d'éléments cellulaires préformés. Quoi qu'il en soit de ce point doctrinal qui n'a pas pour notre sujet une importance immédiate, l'ensemble des faits embryologiques contredit nettement les théories unicistes qui avaient été développées en particulier par *Gottschau*.

Pour cet auteur, la corticale et la médullaire formés aux dépens d'une ébauche mésodermique initiale ne se différenciaient l'une de l'autre que tardivement. Cette formation initiale dérivait-elle même du parenchyme contigu aux parois veineuses (veine supérieure, etc.) ? Un peu avant les vaisseaux, les cordons épithéliaux se détachaient de la périphérie du cortex et migraient vers la région centrale pour former la médullaire. L'évolution se continuait chez l'adulte de telle sorte que la périphérie de la surrénale était le siège d'une néoformation continue, tandis que dans la médullaire s'effectuait une destruction permanente d'éléments destinés à se perdre dans le sang de la veine centrale. Gottschau reconnaissait ainsi quatre zones dans la surrénale : bulbeuse, germinatine, fasciculée, con-

somptive, celle-ci correspondant à la médullaire et à la réticulée réunies.

La suite va nous montrer, en réalité, que cette conception, qui avait du moins pour mérite d'être schématique, a contre elle toute une série de faits tirés de l'étude des tumeurs et et des lésions dégénératives de la surrénale.

Le cycle évolutif de Gottschau doit être limité à la substance réticulée ; dans ses limites, il peut être maintenu, surtout en ce qui concerne le rôle régénérateur de la glomérulée, mais encore faut-il faire des réserves au sujet de la réticulée, dont les éléments n'ont nullement la signification de cellules dégénérées.

Malgré la valeur des faits apportés par l'embryologie, la théorie uniciste a été reprise tout récemment par un auteur Belge, *Colson,* a propos du développement de la surrénale chez la chauve-souris ; ses conclusions ne paraissent pas avoir entraîné l'opinion, désormais bien établie, des anatomistes (1).

Mentionnons, enfin pour terminer, ce résumé d'Ontogénie que les cortico-surrénales et paraganglions lombaires accessoires qui apparaissent, ainsi qu'on l'a indiqué à des dates distinctes, entrent également en régression et disparaissent après la naissance dans des conditions bien différentes. Ainsi, les Cortico-Surrénales accessoires de la région cœliaque sont en pleine régression à la naissance, tandis que le paraganglion de Zuckerkandl offre une réacton chromaffine positive qui ne disparaît que plus tard.

---

(1) Colson. Association des Anatomistes. Congrès de 1911.

Dualité Histologique

Substance corticale

Arnold, d'après la disposition du tissu conjonctif, puis *Gotsschau* (1), se basant sur la constitution des cellules, ont décrit dans cette substance en allant de la périphérie vers le centre, trois couches : glomérulée, fasciculée, réticulée.

1° La glomérulée (zone bulbeuse de Gottschau, zone des arcs de Renaut), beaucoup moins développée chez l'homme que chez le lapin et le chien, par rapport au reste de la glande, est formée de cellules groupées de façon variable.

Les glomérules chez les mammiféres n'ont pas de cavité centrale. Ils sont fournis par des cellules superposées ou serrées les unes contre les autres. Leur protaplasme est tantôt d'aspect clair, tantôt d'aspect dense. On voit dans les mailles du réticulum protoplasmique des gouttelettes graisseuses quelquefois abondantes, et parfois aussi quelques grains pigmentaires.

Leur protoplasma et surtout leur noyau offrent des variations structurales assez fréquentes qui expliquent en partie les discordances que présentent les descriptions données par les cytologistes.

La glomérulée contient des noyaux clairs et foncés, variant de couleur, de grosseur et de forme.

Mulon soutient contre *Guièysse,* que l'amitose est un processus constant dans la glomérulée et que cette amitose

---

(1) Gottschau Uber die Nebenniere. Archiv für Mikroskopische Anatomie, 1883.

nucléaire n'étant pas toujours accompagnée de division protoplasmique, on peut avoir de véritables syncitiums. Les karyokinèses seraient au contraire très rares.

2° La couche fasciculée est formée par des travées parallèles de une à trois cellules d'épaisseur, uniquement séparées par des capillaires sanguins et dépourvues par conséquent de gaine connective.

Ces cellules ont l'espect des spongiocytes de Guièysse dans la moitié externe des travées, c'est-à-dire qu'elles ont le protoplasme irrégulier, globuleux, vacuolisé comme une éponge, tandis que dans la glomérulée, les cellules ne dépassaient pas 10 à 12 μ ; ici, les cellules spongieuses ont jusqu'à 20 μ de diamètre.

Bernard et Bigard ont montré que la graisse qui était dans les spongiocytes était de la graisse labile, c'est-à-dire une substance qui se colore en noir par l'acide osmique, mais, même après l'action de ce réactif, demeure soluble dans les dissolvants de la graisse. Mulon, en étudiant les réactions histo-chimiques de cette substance, a vu à l'aide de la lumière polarisée qu'il s'agit d'une lécithine, et n'ayant rencontré cette lécithine que dans la couche spongieuse (couche externe de la fasciculée), il a proposé d'appeler cette dernière couche lécithinogène.

Ajoutons que tout récemment le même auteur a donné la description des mitochondries qu'il paraît avoir signalées le premier dans le cortex (1).

3° Zone réticulée. C'est un réseau formé par les anastomoses des cordons de la fasciculée et dont les mailles sont occupées par des capillaires.

Les éléments de la réticulée, semblables aux cellules

(1) Compt. rend. Soc. Biol. 1911

de la fasciculée, en diffèrent parce qu'ils contiennent parfois des amas pigmentaires. Il semble que ce pigment qui, chez le bœuf, peut s'observer dans la glomérulaire, existe chez l'homme et le cobaye uniquement dans cette couche et jamais dans la moelle. Néanmoins, il faut noter que chez l'embryon et le fœtus, Sabrazès et Husnot auraient observé le pigment dans toutes les couches du cortex.

Le pigment se dépose dans le protoplasma cellulaire sous forme d'amas de volume variable, de couleur ocreuse à l'héméteine-éosine qui parfois masquent complètement le noyau généralement inaltéré. Les éléments pigmentaires de forme variable sont tantôt très fins, à peine visibles, tantôt plus volumineux, atteignant 1, 2 ou 3 μ et parfois davantage.

Dans la réticulée, la graisse est assez abondante et assez régulièrement répartie sous forme de gouttelettes de moyenne grosseur.

Substance médullaire

Morphologiquement et cytologiquement, la médullaire surrénale est un paraganglion ; il nous faut donc rappeler qu'on désigne sous le nom d'organes chromaffines ou paraganglions une série d'organes situés au voisinage du grand sympathique et constitués par des éléments cellulaires qui offrent à l'état adulte de l'affinité pour les sels de chrome. Ils se développent aux dépens d'une ébauche embryonnaire commune avec celle des éléments nerveux du sympathique.

Les paraganglions sont constants dans toutes les classes de vertébrés ; ils constituent, chez les Sélaciens, les corps suprarénaux de *Balfour* ; chez les Amphibiens, les amas cellulaires ou zellennester de S. Mayer ; chez les reptiles, les

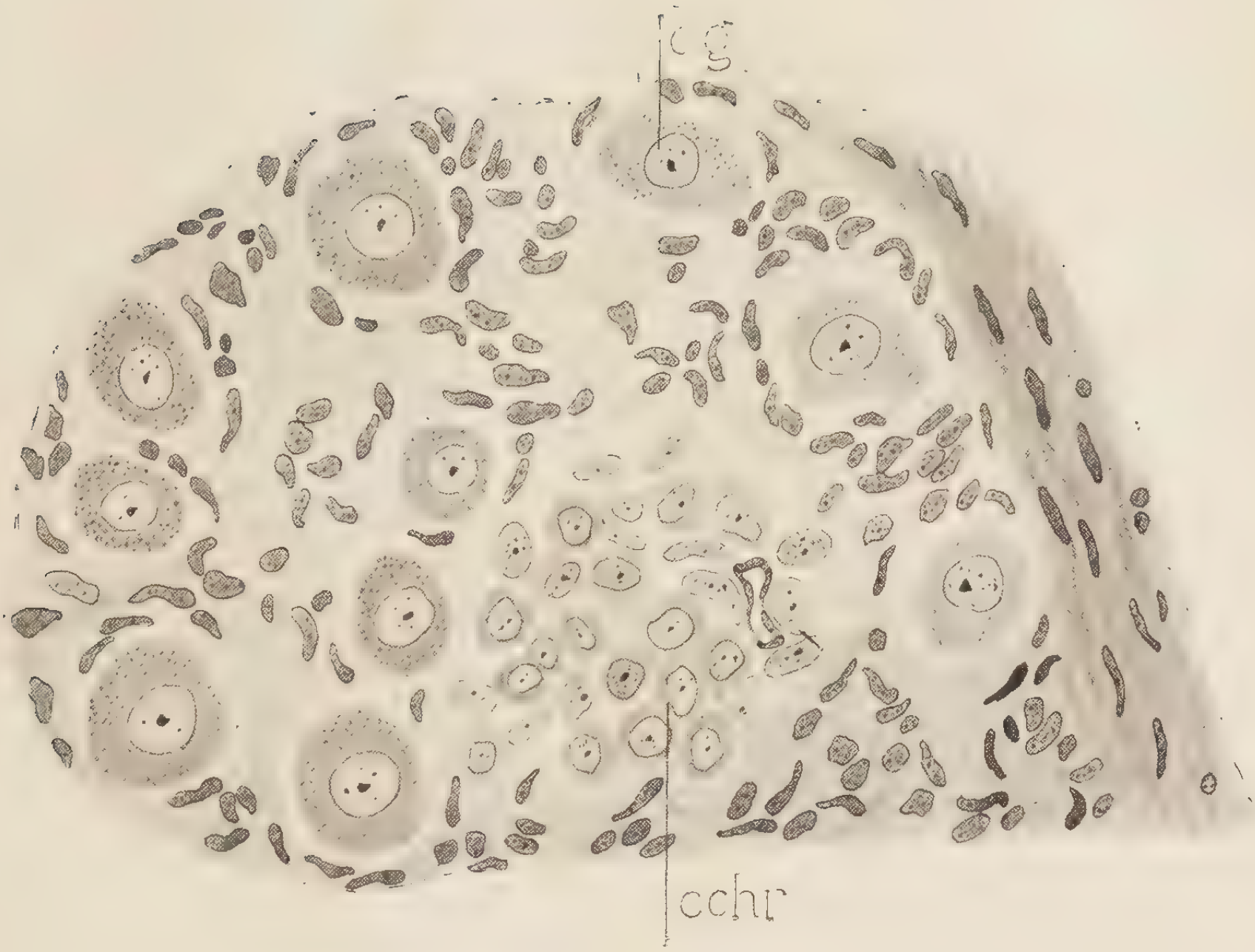

FIGURE 4

Paraganglion carotidien chez le corbeau. — *cg.* Cellules ganglionnaires du sympathique. — *cchr.* Cellules chromaffines. (Figure empruntée à W. Kose. Die Paraganglion bei den Voegeln.)

FIGURE 5

Périphérie d'une tumeur carotidienne.
Un point à dispositions périthéliales.

corps bruns de Braun ; chez les oiseaux, toute une série de corpuscules annexés au sympathique.

Chez les mammifères, les organes classés comme paraganglions sont les suivants :

1° glande tympanique (1). — Aucune preuve de sa chromaffinité n'a été apportée, figure 1 (développement), fig. 3 et 4 (structure).

2° glande carotidienne. — La chromaffinité démontrée par Stilling n'est pas douteuse, malgré l'opinion contraire de Fende (2).

3° Médullaire surrénale.

4° Paraganglion cardiaque (Wiesel).

5° Paraganglions lombaires (organe de Zukerkandl). La nature paraganglionnaire, niée à tort par MM. *Bonamour* et *Pinatelle*, de Lyon (3), fut, au contraire, vérifiée par MM. *Alezais* et *Peyron* (4).

En ce qui concerne la glande coccygienne, elle fut classée comme paraganglion par Kohn (5), mais cette assimilation était prématurée, autant au point de vue embryologique que morphologique.

Les cellules du glomus coccygien sont, en effet, d'origine

(1) Mulon. Dans sa revue générale sur les organes chromaffines (Arch. gén. de Méd., 1903) a classé la glande tympanique parmi les paraganglions, mais il n'indique pas qu'il en ait constaté la chromaffinité ; les autres auteurs sont également muets. C'est pourquoi, en l'état actuel de nos connaissances, il est peut-être prématuré d'affirmer que la glande tympanique est un paraganglion.

(2) Nicole Mende. Patologia degli capsule suprarenali et degli organi parasympatici. Rome 1909,

(3) Bonamour et Pinatelle. Bibliographie anatomique. 1904.

(4) Alezais et Peyron. L'organe parasympathique de Zuckerkandl. Compt. rend. de la Soc. de Biol. 1906.

(5) Kohn. Die paraganglien. Archiv. für mikroscopische anatomie, 1903.

conjonctive et ne donnent pas la réaction chromique (*Walker, Stœrk, Schumacker*).

Les paraganglions dont nous venons d'indiquer la répartition topographique sont caractérisés au point de vue physiologique par leur rôle hypertenseur. Cytologiquement, ils sont définis par la présence dans les corps cellulaires des granulations chromaffines et des vacuoles découvertes par *Grynfelt* (1) dans les corps suprarénaux des Sélaciens.

Histologiquement, la médullaire surrénale est constituée par des cordons cellulaires qui, comme ceux de la réticulée, se dirigent et s'anastomosent en tous sens, formant un réseau complexe dans les mailles duquel se trouvent de très nombreux capillaires (fig. 13).

Chez l'homme et chez le cobaye, ces cordons cellulaires se continuent, sans démarcation appréciable, avec ceux de la réticulée dont ils sont, chez le chien, séparés par une cloison conjonctive.

Les cordons sont formés ordinairement de cellules cylindriques dont le cytoplasme est difficile à bien fixer et se rétracte inégalement.

La forme irrégulière des cellules chromaffines les avait fait assimiler par Kohn à des cellules nerveuses.

Pour *Lydia Felicine* (2), le cytoplasme est entouré d'espaces pericellulaires, communiquant avec les vaisseaux ;

---

(1) Grynfelt. Recherches anatomiques et histologiques sur les organes surrénaux de plagiostômes (Thèse doct. ès-sciences, Paris 27 mars 1903). Les organes chromaffines, Soc. med. de Montpellier 1902. Sur la présence de granulations spécifiques dans les cellules chromaffines de Kohn. Ve Congrès de l'Assoc. des Anatom., Liège 1903. Notes histologiques sur la capsule surrénale des amphibiens, Journal de l'Association, 1904.

(2) Felicine. Anat. Anz. 1902. S. 153.

FIGURE 13

Paragangliome du cheval, contact du paraganglion et du cortex.

c.chr., cordons chromaffins ; *c.c.*, cordons du cortex surrénal ; *c syn.*, zones à évolution syncitiale.

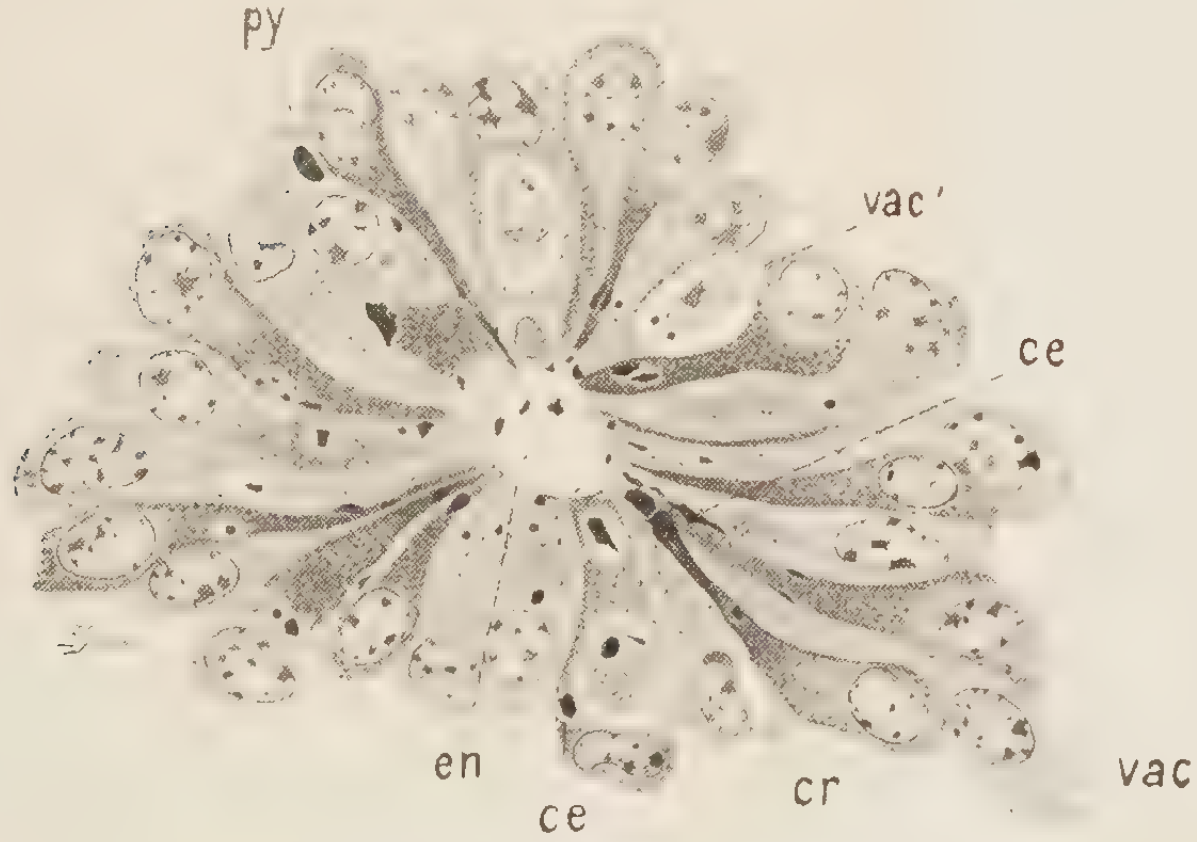

FIGURE 14

Vue au fort grossissement du point périthélial de la fig. 15.

en. endothélium ; *cr.*, cellule chromaffine riche en grains ; *vac.*, vacuole ; *vac'*, vacuole périnucléaire ; *ce.*, enclaves ; *py.*, enclaves juxta-nucléaires.

pour *Ciaccio* et *Holmgren* (1), il s'agirait, au contraire, de canalicules intracellulaires.

On verra plus loin, à l'étude cytologique du paragangliome, des aspects rappelant ceux décrits par les auteurs précédents.

En réalité, les seules dispositions cytologiques méritant d'être mises au premier plan sont les granulations découvertes par Grynfelt, et les vacuoles.

1° *Granulations chromaffines.* — Elles sont constantes et peuvent s'observer à l'état frais. Elles sont caractérisées par trois réactions :

a) Elles brunissent, puis noircissent au contact de l'osmium.

b) Elles se colorent en gris verdâtre au moyen du perchlorure de fer, réaction d'importance capitale que *Ciaccio* et *Mulon* ont pu réaliser et qui correspond à la réaction macroscopique découverte par Vulpian.

c) Elles se colorent en jaune par l'acide chromique et le bichromate (réaction chromaffine).

L'importance de cette triple réaction provient de ce fait que, *in vitro,* l'adrénaline cristallisée les fournit d'une façon identique.

2° *Vacuoles des cellules chromaffines.* — Le cytoplasme des cellules de la médullaire offre un aspect vacuolisé et caractéristique, qui ne résulte point, comme certains auteurs (*Branca*) (2) l'avaient peut-être pensé, d'un artefact ou d'une fixation défectueuse.

---

(1) Holmgren. Weitere Mittheilungen ei die Trophospongien kanälchen der Nebennieren von Igel. Anat. Anz. Bd XXII, n° 22. S. 476.

(2) Branca. Précis d'histologie.

Ces vacuoles ont toutes les tailles, et on observe entre elles tous les intermédiaires ; *Stœrk* (1) a reconnu après Grynfelt leur valeur morphologique.

Tout récemment, MM. Alezais et Peyron sont revenus sur la question et ont insisté sur la valeur physiologique de ces vacuoles. Ces faits sont exposés avec plus de détails à propos de la cytologie du paragangliome au début. Contentons-nous d'indiquer ici qu'on trouve dans les vacuoles deux catégories d'enclaves : les unes, d'origine peut-être chromatique, les autres d'origine cytoplasmique, résultant de la fusion de granulations. Certaines de ces enclaves, ayant perdu de la chromaffinité, se montrent Eosinophales et de forme régulière ; aussi ont-elles pu être prises à tort pour des globules rouges (*Oberdornfer*) (2).

Nous indiquerons plus loin, à propos du paragangliome, les variations de granulations et des vacuoles qui ont une importance considérable pour le mécanisme de l'excrétion cellulaire.

PHYSIOLOGIE

Le cortex surrénal, dont nous avons vu l'apparition précoce, se différencie, et, fonctionne plutôt que la substance médullaire. *Loisel* (3) a montré que l'ébauche surrénale d'un embryon de colin de Californie du cinquième jour élaborait de la graisse. Suivant *Langlois* et

(1) Stoerk. Und Haberer. Morphologie des Nebeuniercumarks Archiv. für mikroskopische Anatomie und Entwickelungeschichte 1908. Band. 77.

(2) Oberdornfer. Uber Untersüchungen an Nebennieren. Congrès des pathologistes allemands, Leipzig 1909.

(3) Loisel. C. R. Soc. Biol., 1902.

Rehns (1), l'élaboration du principe hypertenseur se manifeste au soixantième jour intra-utérin chez le mouton (la brebis porte 140 jours) et au 30e jour intra-utérin chez le cobaye (la gestation est de 60 à 65 jours chez cet animal).

Nous laisserons de côté ici tout ce qui a trait aux fonctions antitoxiques et pigmentaires des surrénales, pour ennvisager simplement l'action hypertensive ; en outre, dans cette dernière, nous n'envisagerons ni le côté chimique (composition de l'adrénaline) ni la question de mécanisme des actions physiologiques (cœur, vaisseaux periphériques, etc.).

Nous retenons donc uniquement, toujours fidèle à notre point de vue d'une dualité fonctionelle, la question de l'origine des produits hypertensifs, c'est-à-dire celle de l'origine et de la topographie de l'adrénaline dans les capsules.

Rcherches et dosages de l'Adrénaline. — La quantité d'adrénaline contenue dans les surrénales a été appréciée par *Batelli,* grâce à une méthode colorimétrique basée sur la réaction de *Vulpian* (coloration verte par le perchlorure de fer). Cette quantité varie peu, d'après Batelli, chez différents sujets appartenant à la même espèce. Chez l'homme, elle est proportionnellement égale à celle trouvée chez les animaux ; mais elle est notablement plus faible au cours des infections ou de diverses cachexies : elle peut même disparaître des surrénales dans certaines maladies, chez certains addisoniens notamment.

D'après Batelli, la quantité d'adrénaline varie beaucoup suivant le travail accompli, par exemple : chez des chiens soumis à un travail musculaire forcé (roue à marche for-

(1) Langlois et A. Rehns. La capsule surrénale pendant la vie fœtale. C. R. Soc. Biol., 25 févr. 1902.

cée de 6 kilomètres à l'heure), tandis que la teneur normale de la surrénale varie de 0 gr. 065 à 0 gr. 020 ; les surrénales d'un animal qui travaille, puis se repose, se surchargent en adrénaline (0 gr. 172 à 0 gr. 220) ; par contre, si l'animal est soumis à une très grande fatigue, sans repos, la quantité d'adrénaline diminue considérablement et peut même tomber à 0 gr. 025 chez un chien ayant marché pendant huit heures consécutives.

D'autre part, *Abelous, Soulié* et *Toujan* (1) ont constaté que la quantité d'adrénaline augmente, in vitro, si l'on conserve de la pulpe de surrénales à l'étuve à 40° ; cette quantité formée est plus considérable si l'on ajoute des produits d'autolyse de différents organes, et même des produits de putréfaction. Peut-être les capsules surrénales fabriquent-elles de l'adrénaline au dépens des différents produits d'autolyse.

Ces conclusions des auteurs toulousains ont été combattues par la plupart des chimistes. Il semble bien que leur interprétation d'une origine corticale de l'adrénaline doit tenir à la difficulté qu'on éprouve à isoler les deux substances l'une de l'autre. La substance médullaire, en effet, diffuse très facilement dans le cortex, et des lavages prolongés des capsules surrénales avant le broiement, qui n'ont pas été pratiqués par Abelous et Toujan, auraient peut-être permis de mieux isoler les deux substances.

Valeur physiologique des extraits surrénaux. — La notion de la dualité morphologique des surrénales devait rapidement être utilisée par les physiologistes et ces derniers purent ainsi constater dès le début de leurs recherches, l'action distincte et inégale des deux substances sur la tension sanguine. Il suffisait, en effet, de s'adresser à

(1) C. R. Soc. Biologie, 1905.

des animaux chez lesquels les cellules corticales et les cellules médulaires n'étaient pas confondues. Ainsi les physiologiste anglais (*S. Vincent*) purent constater chez les poissons Sélaciens, que les corps interrénaux (homologues de la substance corticale des vertébrés supérieurs) n'ont pas une action appréciable ni prolongée sur la tension sanguines, alors que les corps suprarénaux (paraganglions, homologues de la médullaire surrénale) sont puissamment vaso-constricteurs.

Des arguments de cet ordre devraient suffire, semble-t-il, à entrainer la conviction, mais on objecte que chez les vertébrés supérieurs, les connexions intimes de deux substances et leur vascularisation commune doivent entrainer une synergie fonctionnelle dans les fonctions sécrétoires.

Dès lors, malgré que les deux substances soient assez difficiles à isoler, chez la plupart des animaux, ont est amené à expérimenter la valeur physiologique de chacune d'elle.

Les recherches initiales de *Cybulsky* et *Scymonowicz* contemporaines de celles d'*Oliver* et *Schœfer* (1895-96) montrèrent que le sang provenant d'une veine capsulaire provoque une élévation nette de la pression sanguine, fait confirmé par Langlois ; l'adrénaline est donc déversée progressivement de la glande dans la circulation sanguine, et la substance hypertensive représente un produit d'excrétion, passant des cellules dans les vaisseaux.

En faisant séparément des extraits à l'aide du cortex et de la médullaire, les auteurs ont pu constater que l'action hypertensive de la première était inconstante et fugace, tandis que celle de la seconde était constante et prolongée.

Quelle interprétation fallait-il apporter à ces différences ?

En tenant compte de l'action hypertensive des para-

ganglions isolés (paraganglion carotidien, *Mulon*) (1), (paraganglion de Zuckerkandl, *Biedl*) (2), action en tous points comparable à celle des extraits médullaires ; il fut facile d'admettre que l'action vasotonique appartenait surtout à la substance médullaire.

Restait à interpréter l'action hypertensive des extraits corticaux. Ici deux hypothèses se présentaient : 1° l'action hypertensive des extraits corticaux *tient à la diffusion de l'adrénaline provenant des vaisseaux de la substance médullaire.* Il suffit en effet d'avoir coupé les capsules surrénales d'animaux, pour être convaincu de la facilité de cette diffusion, commandée par la disposition anatomique de l'organe, en particulier par celle de son système vasculaire. Celui-ci est constitué par une volumineuse veine centrale, entourée par les capillaires à disposition sinusoïde de la substance médullaire, auxquels aboutissent les vaisseaux radiairement disposés de la substance corticale. Cette disposition a pu être comparée à celle d'un drain central (Vialleton). La moindre pression exercée sur l'organe fait aussi refluer le sang de la médullaire dans le cortex ; d'où la nécessité de pratiquer un lavage rigoureux des capsules avant d'en isoler les extraits.

La cause d'erreur déjà signalée pour le dosage colorimétrique de l'adrénaline se retrouve donc ici : les auteurs qui ont réussi à l'éviter ont trouvé que la substance corticale ne présente pas une action hypertensive digne d'être retenue (Recherches de *Kohn* sur les adénomes corticaux du cheval).

---

(1) Mulon. Les organes chromaffines. Archives générales de médecine, 1903.

(2) Bield. Gunere Sekretions, Vienne 1911.

La seconde interprétation admet que la substance corticale élabore elle-même une substance hypertensive, qui suivant les auteurs serait : *a*) *soit de l'adrénaline* (opinion d'Abelous, Soulié, Toujan) ; b) *soit une substance différente de l'adrénaline* (Salvioli et Pezzolini) (1) ; *c*) soit enfin une substance adrénalinogène ou proadrénaline destinée à se compléter ou à s'accumuler dans la substance médullaire proprement dite (Josué et Bloch) (2).

De ces trois opinions sur la valeur hypertensive du cortex, on peut éliminer la première comme trop exclusive, et manifestement contraire aux données de la physiologie comparée. Des deux autres, la plus intéressante est évidemment la dernière relative à l'existence d'une protoadrénaline élaborée par les cellules corticales, et on peut dire qu'elle a été formulée ou envisagée à plusieurs reprises par nombre d'auteurs, sinon explicitement, du moins implicitement.

Comme on le verra plus loin, c'est la question de l'hypertension d'origine *surrénale* dans les néphrites qui lui donne son intérêt actuel.

Préoccupés de trouver à l'autopsie de malades atteints de néphrites interstitielles, des hyperplasies surrénales pouvant confirmer le rôle de l'hyperépinéphrie dans la production de l'hypertension, et ne constatant, d'autre part, que des aspects d'hyperfonctionnement cortical, certains auteurs ont été amenés, pour rester fidèles à leur point de vue, à rechercher l'existence d'une hypertension d'origine corticale, à laquelle ils ne songeaient sans doute nullement au début de leurs recherches.

---

(1) Salvioli et Pezzolini. Archives italiennes de biologie, 1902, p. 380.

(2) Josué et Bloch. Acad. Sciences, juillet 1907.

C'est ainsi que *Josué* et *Bloch* se sont adressés à l'adénome surrénal du cheval et ont expérimenté les effets cardiovasculaires de ces extraits.

Ainsi leurs conclusions susceptibles de renforcer la doctrine de l'hypertension surrénale dans les néphrites, ont été utilisées par les élèves de Vaquez.

Dans sa thèse consacrée à l'hyperplasie surrénale dans ses rapports avec l'hypertension permanente, à la néphrite chronique et à l'athérome, *Gaillard* (1) s'exprime de la façon suivante : « Substance corticale et substance médullaire participent au maintien de la tonicité cardio-artérielle, et leur hyperplasie simultanée ou isolée, telle que nous l'avons rencontrée dans toutes nos observations, répond de toute façon à l'hyperactivité de cette fonction. »

Malheureusement les faits expérimentaux n'apportent pas à ces théories tout l'appui que leurs auteurs en attendaient, et les recherches de *Kohn* sur la valeur de l'extrait de l'adénome du cheval, ont montré conformément à son attente, et contrairement aux conclusions de *Josué* et *Bloch* que cet extrait était dépourvu de valeur hypertensive.

En résumé, en l'état actuel des recherches, aucun fait précis et irréfutable d'expérimentation physiologique n'est venu démontrer l'existence d'une proto-adrénaline élaborée dans le cortex surrénal. Et l'on doit s'en tenir entièrement aux réactions histologiques qui localisent l'adrénaline dans la médullaire (paraganglion).

Des lors, la troisième hypothèse d'une substance hypertensive d'origine corticale indépendante de l'adrénaline ne

---

(1) Gaillard. Thèse de Paris, 1908.

mérite pas de nous retenir plus longtemps, pour si démontrée que soit son existence.

On conçoit en effet qu'un extrait de substance corticale puisse entraîner des effets hypertensifs, à titre en quelque sorte accessoire ou accidentel ; autre chose est l'existence d'une fonction hypertensive, vasotonique, proprement dite.

Actuellement les effets hypertensifs qu'on a signalés ont été trouvés trop peu marqués et trop variables suivant les observateurs pour qu'on puisse parler d'une fonction hypertensive du cortex. Ils sont d'autre part formellement niés par d'autres auteurs, comme *Kohn*, qui les attribuent à une technique imparfaite.

Signalons enfin à ce point de vue que les divers produits d'altération cellulaire (ptomaïnes, etc.) peuvent être doués de propriétés hypertensives. Cette dernière remarque nous paraît d'autant plus justifiée que les surrénales présentent des lésions d'autolyse plus rapidement que la plupart des organes.

En résumé, l'étude critique des notions apportées par les dosages de l'adrénaline et l'expérimentation à l'aide d'extraits surrénaux, ne nous présente aucun fait probant qui puisse être invoqué contre la doctrine de l'origine purement médullaire de l'adrénaline.

CHAPITRE II

DUALITÉ ANATOMO-PATHOLOGIQUE

Première partie. — Les tumeurs

La classification des tumeurs de la capsule surrénale est manifestement subordonnée à une connaissance précise, de l'ontogenèse et de l'histo-physiologie de ces organes ; leur exemple est même particulièrement typique pour démontrer les avantages qui s'attachent à la coopération des méthodes de recherches.

On comprend donc que la confusion qui régna jusqu'à ces dernières années, sur les points fondamentaux de la morphologie et de l'histo-physiologie de ces organes ait rendu vaine toute tentative de systématisation.

« Le développement de la capsule surrénale, disait *Lecène* (1), n'est pas encore connu d'une façon définitive, et l'ancienne opinion de *Balfour* qui admettait une origine distincte pour la substance corticale (mésodermique) et la substance médullaire (ectodermique) n'est plus admise par tous ; aussi ne pouvons-nous en tirer aucune

---

(1) Lecène. Les tumeurs des capsules surrénales. In travaux de chirurgie anatomo-clinique de Hartmann, t. II, 1904.

déduction pour la classification des tumeurs de cet organe. »

Wooley (1) décrivit sous le nom de mésothéliome un cas de néoplasie surrénale, dans lequel il croyait retrouver deux proliférations simultanées, l'une de type épithélial, l'autre de type conjonctif, et il pensait que la notion de l'origine mésodermique, alors admise pour toute la glande pouvait expliquer ce polymorphisme.

Quelques années auparavant, *Pilliet* (2) guidé par l'idée théorique de l'origine vasculaire du sarcome, admettait que les tumeurs épithéliales se développaient plutôt aux dépens de la corticale et les sarcomes plutôt aux dépens de la médullaire qui est plus riche en vaisseaux.

Sans insister davantage sur le caractère imprécis et même erroné de ces essais de distinction, indiquons dès maintenant qu'il était évidemment impossible de tenter la systématisation des tumeurs de la capsule sans avoir au préalable la notion morphologique du paraganglion, et celle du paragangliome qui en découle. En effet, de l'existence du paragangliome, en particulier surrénal, dérive nécessairement la dualité des néoplasies surrénales. C'est cet ordre, à notre sens, logique, qui a été suivi dans les recherches dirigées par notre maître M. le professeur Alezais.

La notion et les caractères des paragangliomes ont été tout d'abord apportés par MM. *Alezais* et *Peyron* (3) dans

---

(1) Wooley. Ein primärencarcinomatoïder tumor (mesotheliome) der Nebennieren mit sarcomatosen metastasen. Virchow's Archiv für Path. Anatomie, 19.3.

(2) Pilliet. Bulletin de la Société Anatomique, 1888-1889-1892.

(3) Alezais et Peyron. Un groupe nouveau de tumeurs épithéliales. Les paragangliomes. C. R. Soc. Biologie, 1908.

une série de notes ou mémoires successifs depuis 1908. Avant eux, les néoplasies des divers paraganglions dont la nature était alors inconnue, avaient été rangés dans les divers groupes de néoplasies de la série conjonctive (angiomes, sarcomes, angio-sarcomes, endothéliomes, périthéliomes, endopérithéliomes). C'est ainsi que furent classées les tumeurs de la glande carotidienne. Les plus éminents des anatomo-pathologistes allemands leur avaient consacré une série de mémoires tendant à démontrer que ces tumeurs, comme la glande elle-même, n'étaient nullement constituées par du tissu épithélial, mais plutôt par des formations conjonctivo-vasculaires.

Victimes de leurs opinions préconçues sur certains groupes de néoplasies, ils avaient aussi passé prématurément de la systématique des tumeurs à la morphologie normale de la glande. De même pour les tumeurs du paraganglion médullo-surrénal, régna une confusion analogue, beaucoup d'entre elles ayant été décrites comme angiosarcomes ou périthéliomes.

Dans les travaux ou les manuels les plus récents, ces erreurs de classification paraissent se perpétuer. C'est ainsi que dans l'ouvrage récent de *Ménétrier* (1) sur le cancer, les tumeurs de la glande carotidienne sont décrites à nouveau comme tumeurs typiques d'origne périthéliale. Le même auteur décrit comme périthéliomes surrénaux des cas non douteux d'épithélioma surrénal.

En réalité, la filiation épithéliale des paragangliomes ne pouvait plus faire aucun doute après la notion de l'évolu-

---

(1) Ménetrier. Le cancer, in Brouardel et Gilbert, 1909. Chapitre périthéliome.

tion épidermoïde de ces néoplasies (1) et l'étude cytologique des paragangliomes surrénaux à leur premier stade (2).

A l'étranger, cette conception de la nature épithéliale des paragangliomes n'a pas été admise par tous les auteurs. Ainsi, Marchand, Bonôme, l'ont considérée comme douteuse et inexacte pour les tumeurs carotidiennes ; par contre, le professeur *Chiari*, de Strasbourg, et son élève *Suzuki* (3), ayant pu observer des cas analogues, s'y sont ralliés et ont adopté la terminologie précédente.

De cette conception des paragangliomes, tumeurs du tissu chromaffiné adulte, notre maître a passé à celle des parasympathomes (4), néoplasies développées aux dépens de germes embryonnaires du sympathique, cellules mères des paraganglions. Nous laisserons de côté dans notre exposé tout ce qui a trait à ce dernier groupe de néoplasies, si intéressant, si spécial et dont la description détaillée doit être faite prochainement.

Quoi qu'il en soit, l'existence, au niveau des capsules surrénales, du paragangliome et de sa forme embryon-

---

(1) Alezais et Peyron. Paragangliome carotidien à évolution épidermoïde. Association française pour l'étude du cancer, 1910. Paragangliomes médullo-surrénaux avec involution épidermoïde au début. Réunion biol., Marseille 1910.

(2) Sur les caractères cytologiques de la cellule chromaffine ou les paragangliomes surrénaux. Réun. biol., Marseille, 12 juill. 1910.

(3) Seido Suzuki. Ucher einen chromaffinen tumor des Nebennierenmarks. Berliner Klinisch. Wochenschrift, 1910.

(4) Alezais et Peyron. La parasympathome, néoplasie à type embryonnaire dérivée du système nerveux sympathique. Acad. des Sciences, 1912.

naire, le parasympathome entraîne comme corollaire l'autonomie des tumeurs de la substance corticale sous le vocable de cortico-surrénalomes.

Nous voici donc en présence des deux groupes de tumeurs susceptibles de prendre naissance dans la capsule surrénale adulte.

Envisageons tout d'abord le cortico-surrénalome.

Cortico-surrénalome. — Nous ne ferons pas rentrer l'étude complète de ces tumeurs dans le cadre de notre travail ; tout d'abord, nous n'aurions pu avoir à notre disposition les documents iconographiques qui s'y rapportent et qui n'ont pas été encore publiés. D'autre part, le caractères anatomopathologiques de ce type néoplasique sont, en somme, déjà connus, du moins en partie, puisque c'est d'après lui qu'ont été dressées exclusivement, jusqu'aux travaux de l'école d'*Alezais,* toutes les descriptions classiques de tumeurs surrénales.

C'est pourquoi nous nous contentons de résumer en quelques lignes les caractères histologiques de ces tumeurs ; elles sont tantôt bénignes, tantôt malignes.

a) *Cortico-surrénalome bénin.* — C'est l'adénome de la surrénale du vieillard, dont *Letulle* a démontré depuis longtemps les rapports avec la surrénalite nodulaire. On l'observe sous les deux types d'adénome pigmentaire et d'adénome graisseux.

b) *Cortico-surrénalome malin.* — Ils sont très rares dans le pourcentage global des autopsies, et parfois bilatéraux ; leur aspect à la coupe rappelle avec des variations multiples, la disposition générale de la substance fasciculée ; on peut, dans certaines pièces du laboratoire



FIGURE 6

Paragangliome carotidien, périphérie de la tumeur. Passage des aspects périthéliaux au type épithélioma tubulé.

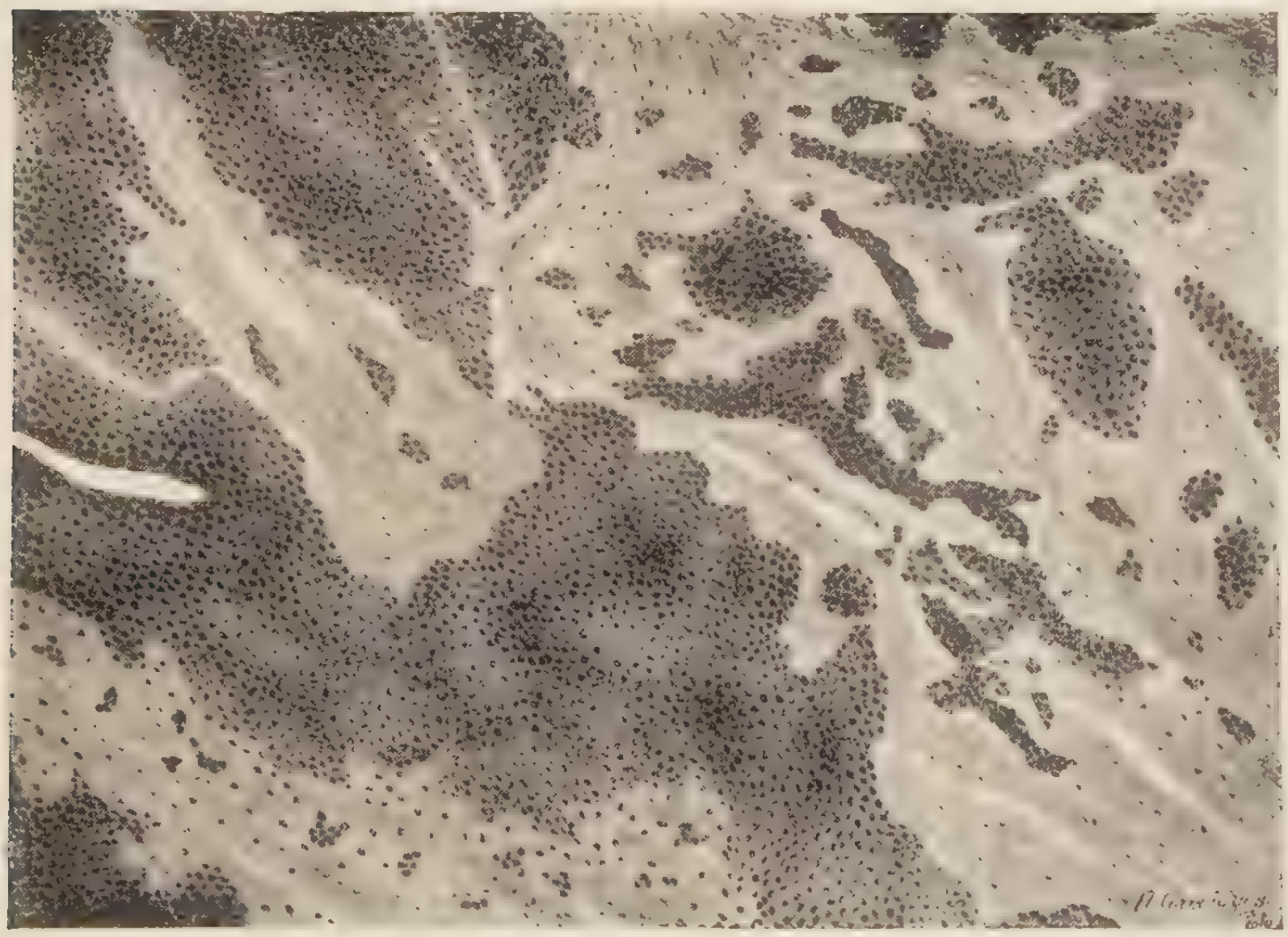

FIGURE 7

Paraganglion carotidien. Zone de passage des aspects périthéliaux (partie gauche) à l'épithéliome tubulé (partie droite de la figure).

de M. *Alezais*, suivre toute la série des transitions entre les dispositions à peine modifiées du cortex et les aspects atypiques du carcinome alvéolaire ; c'est pourquoi le cortico-surénalome parait constituer un objet d'étude particulièrement intéressant pour la doctrine des états précancéreux.

Il est ordinairement constitué par des cordons épithéliaux séparés par des capillaires endothéliaux, à direction générale parallèle ; mais ces cordons sont presque toujours élargis par rapport aux cordons normaux de la substance corticale et les endothéliums sont accompagnés ici de lames connectives parfois épaissies.

En beaucoup de points, les lumières endothéliales disparaissent par accolement et un stroma fibroïde constitue. Ailleurs, le cortico-surrénalome se montre constitué par des éléments épithéliaux, dont le groupement et l'aspect rappellent la disposition normale des glomérules du cortex (noyaux foncés, cytoplasme dense) ; mais on n'observe généralement pas de stade de transition permettant de rapporter ces formations à une multiplication exclusive des glomérules ; et ces aspects paraissent tenir simplement à ce que, dans ces points de tumeurs, la différenciation cellulaire est moins avancée qu'ailleurs.

Dans les zones de multiplication atypique, les noyaux géants et les diverses modalités de dégénérescence nucléaire s'observent avec une fréquence remarquable.

Le groupe des cortico-surrénalomes prend une importance spéciale au point de vue physiopathologique en raison des troubles généraux consécutifs à son développement chez les sujets jeunes.

En effet, une série d'observations, dont le nombre s'élève actuellement à une vingtaine, montre chez des adolescents ou des enfants l'apparition de troubles trophiques

divers (obésité, gigantisme, hypertrophie du système pileux génital, pseudo-hermaphrodisme chez les fillettes), consécutivement au développement d'une tumeur du cortex. Sans insister sur ces faits, dont l'étude critique nous entraînerait trop loin, contentons-nous d'indiquer qu'ils représentent un véritable hypersurrénalisme cortical, c'est-à-dire une exagération des fonctions lécithinogènes du cortex normal.

C'est la conclusion qu'ont formulée récemment MM. *Alezais* et *Peyron,* après l'examen de 2 cas de cet ordre (cortico-surrénalome, chez des jeunes, avec troubles trophiques). Ils insistent sur ce fait que l'organisation générale de ces tumeurs est identique à celle des cortico-surrénalomes de l'adulte, lesquels ne s'accompagnent pas de troubles spéciaux, et que leurs caractères physiopathologiques si spéciaux résultent simplement du jeune âge des sujets, du volume considérable des tumeurs, de la longue persistance des caractère secrétoires dans les cellules du cortex malgré l'hypergenèse cellulaire. Ces tumeurs n'évoluent en effet vers la malignité qu'après une longue phase d'hyperplasie ou d'adénome simple.

Quoi qu'il en soit, le court résumé que nous venons de donner du cortico-surrénalome suffit à le caractériser comme une tumeur endocrine à valeur lécithinogène, dont la physio-pathologie et les tendances évolutives sont étroitement liées aux stades normaux de l'ontogenèse et de l'histo-physiologie du cortex.

Le paragangliome surrénal. — Grâce aux belles figures mises à notre disposition, nous pouvons en faire une description plus détaillée. Mais pour faciliter notre exposition, nous résumerons au préalable, très succinctement, quelques aspects observés dans l'histogenèse des para-

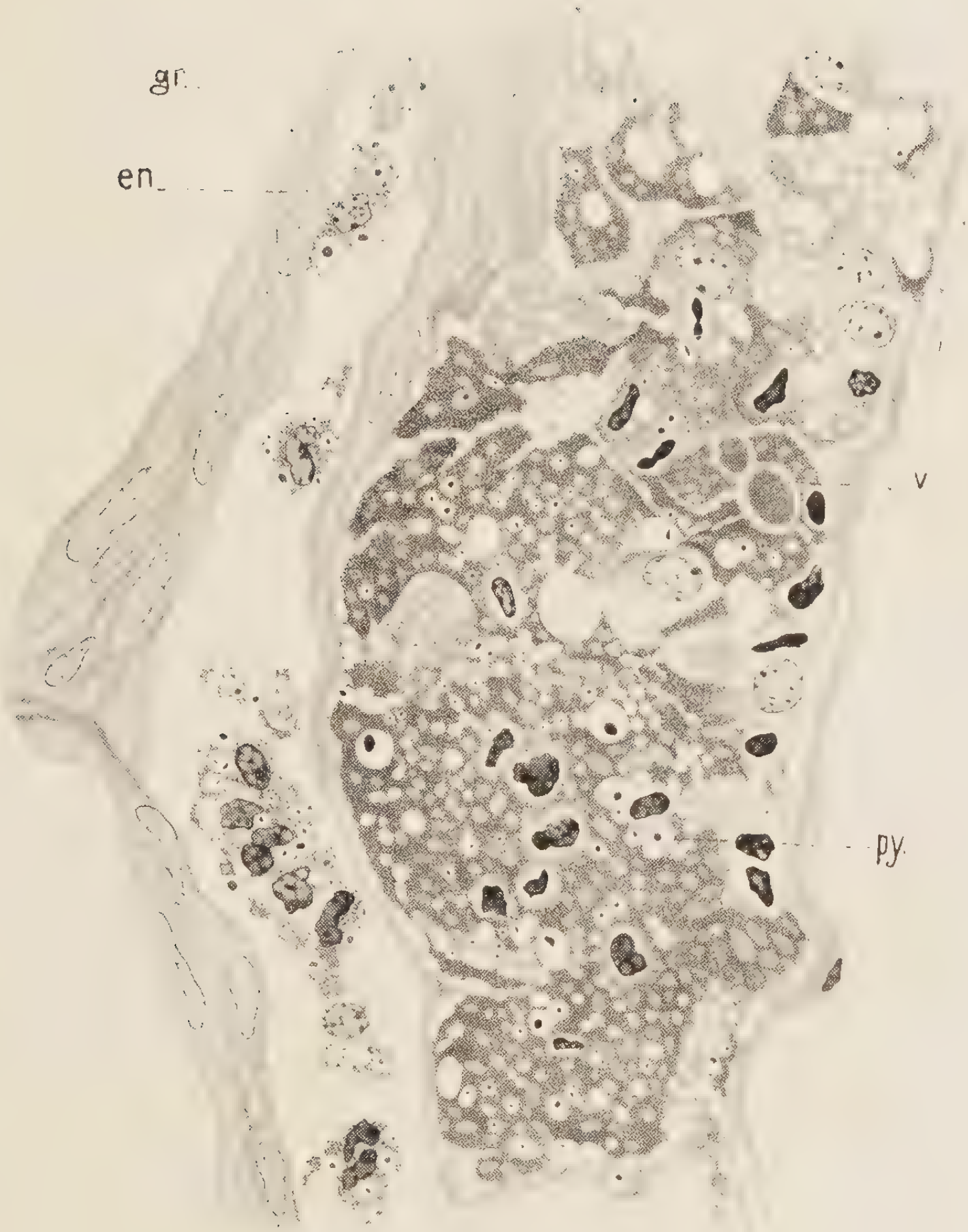

Figure 18

Aspects syncitiaux dans le paragangliome du cheval.
v., vacuole avec enclave cystoplasmique ; *py.*, enclave de la deuxième catégorie ;
n., endothélium ; *gr.*, granulations intra-vasculaires.

gangliomes carotidiens (1). On sait que les néoplasies carotidiennes avaient été considérées, à la suite de *Max Borst*, comme des néoformations d'origine périthéliale. La comparaison des figures 5 et 3 permet facilement, croyons-nous, de se rattacher à l'interprétation contraire d'Alezais, qui a pu suivre la genèse des cellules des collerettes aux dépens des cellules épithéliales à topographie péri-vasculaire du paraganglion normal.

D'autre part, les figures 6 et 7 permettent de suivre le passage des aspects épithéliaux au type d'épithélioma tubulé. Cette transformation intéressante observée dans un cas confirme bien la nature épithéliale et renforcera utilement la valeur de notre démonstration pour les aspects périthéliaux analogues que nous trouverons plus loin dans le paragangliome surrénal.

1° *Morphologie générale du paragangliome surrénal au début.* — On sait que la médullaire surrénale est constituée par des cordons ou colonnes d'éléments épithéliaux entre lesquels s'interposent des endothéliums vasculaires.

Le paragangliome débute, comme dans la glande carotidienne, par l'hyperplasie régulière autour des axes vasculaires, des cellules glandulaires qui gardent longtemps leur forme et leurs dispositions normales (fig. 13). Mais cette disposition en cordons péri-vasculaires se modifie, s'atténue, disparaît de façon variable avec l'accroissement de la tumeur. Parfois, on note simplement un épaississement localisé du cordon, qui produit dans la lumière vasculaire une véritable hernie (fig. 18).

---

(1) Pagès. Le paraganglion carotidien et ses tumeurs. Thèse Montpellier, 1911.

Ailleurs, les cavités vasculaires disparaissent progressivement par accolement des parois endothéliales, et aux cordons, épithéliaux, se substituent alors des boyaux épais avec noyaux cellulaires foncés et cytoplasme dense.

En ces points, qui constituent des zones d'aspect syncytial (fig. 13), le stroma peut être très rare. Ailleurs, au contraire (fig. 16), on trouve des dispositions alvéolaires avec cloisons conjonctives épaisses.

Dans les points où les lumières vasculaires ne disparaissent pas, on peut observer des hémorragies ; ces dernières peuvent prendre l'aspect des hémorragies intraépithéliales lorsque les débris de l'endothélium rompu cessent d'être visibles.

2° *Cytologie du paragangliome au début.* — Une tumeur de la médullaire surrénale, à ses premiers stades, représente un objet d'étude particulièrement favorable pour l'étude des variations des cellules chromaffines lorsqu'on a pu pratiquer dans des conditions favorables la fixation par les sels de chrome ; les éléments cellulaires offrent en effet ici un polymorphisme plus accentué qu'à l'état normal.

On y constate plus facilement la tendance à une forme irrégulière et même étoilée (figure) qui faisait assimiler par Kohn les cellules chromaffines à des cellules nerveuses (voir fig. 19).

Les dimensions varient également dans des limites plus étendues qu'à l'état normal ; certaines dépassent le double des cellules normales. Les mensurations sont d'ailleurs difficiles en raison de la disparition fréquente des contours cellulaires.

Tandis que normalement elles se groupent en cordons réguliers d'aspect prismatique, rappelant la disposition

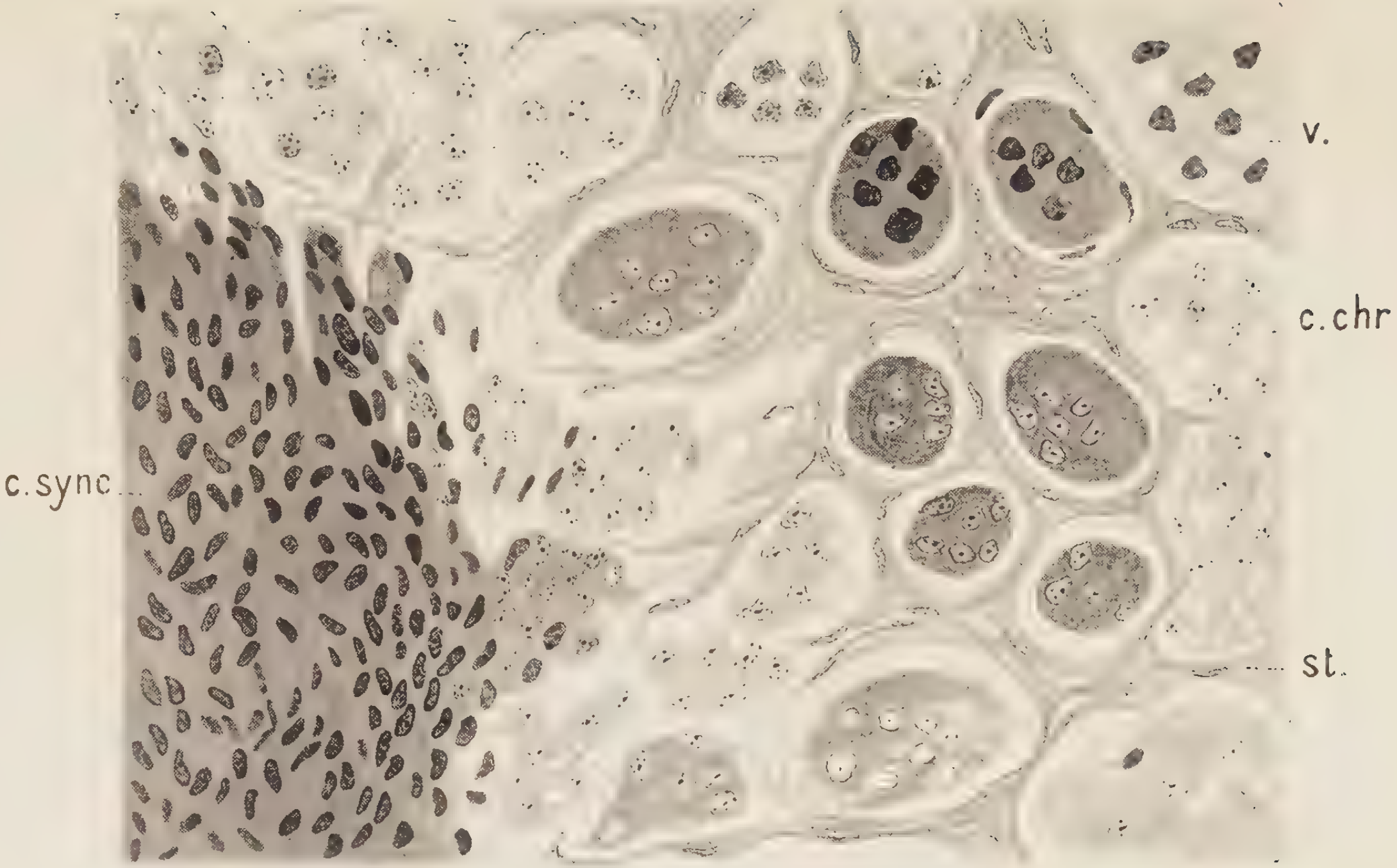

Figure 16

Paragangliome du bœuf. — *c.chr.*, cellules chromaffines en syncitium ; *v.*, vacuoles ; *st.*, stroma ; *c. syncit.*, travées syncitales à cytoplasme dense et noyaux foncés.

classique des couches palissadiques dans le corps suprarénal des Sélaciens ; elles tendent ici à constituer un véritable réseau de travées cellulaires plus ou moins effilées et anastomosées de façon variable ; les lames irrégulières qu'on trouve intercalées entre les cellules (fig. 19) représentent simplement la coupe des prolongements des corps cellulaires. Parfois ces prolongements ou lames irrégulières ont un aspect fibrillaire qui pourrait en imposer pour une pénétration de formation connective. Mais M. le professeur Grynfelt a montré depuis longtemps que ces apparences de fibrillation résulteraient simplement de la rétraction dans le corps cellulaire de vacuoles ayant expulsé leur contenu.

Les cellules renferment les éléments caractéristiques que nous avons sommairement décrits plus haut dans la médullaire normale : les granulations et les vacuoles.

1° *Les granulations.* — Elles offrent dans leur volume et surtout dans leur colorabilité des variations beaucoup plus marquées que normalement. Aussi le contraste entre les corps cellulaires clairs et les corps cellulaires d'aspect foncé est particulièrement net ici. On verra tout à l'heure son importance. Cet aspect clair des corps cellulaires chromaffines a fait l'objet de discussions : pour Giacomini, il résultait surtout des faibles dimensions des granulations ; M. Grynfelt l'a attribué, au contraire, à une diminution de leur nombre.

MM. Alezais et Peyron, malgré les variations de taille qu'ils ont pu observer, partagent également cette dernière opinion.

2° *Les vacuoles.* — Nous avons vu précédemment qu'elles ont, dans la cytologie du paragangliome normal, une

valeur morphologique et même physiologique, qui ne doit pas les faire confondre avec les vacuoles de cytolyse ou de fixation. Mais leur configuration est particulièrement intéressante à suivre ici. On trouve tous les intermédiaires entre les petites vacuoles à peine perceptibles et les plus grandes qui résultent de leur fusion. A la périphérie des grandes vacuoles, on en voit en effet de plus petites, qui s'accolent à leur pourtour comme pour s'incorporer progressivement à leur contenu (fig. 10).

Ailleurs, on observe des vacuoles de dimensions sensiblement équivalentes et qui viennent au contact les unes des autres, séparées par de minces lames de granulations chromaffines (fig. 12). Enfin, en certains points, les corps cellulaires montrent de volumineuses vacuoles juxtanucléaires isolées (fig. 20).

Ces vacuoles renferment des enclaves d'aspect et d'origines diverses.

Certaines sont peut-être d'origine nucléaire ; on les trouve en effet réparties autour du noyau, entourées chacune d'une petite vacuole et rappelant aussi les dispositions pyrénosomiennes (expulsion du nucléole dans le cytoplasme) découvertes par notre maître *Alezais* dans le lobe glandulaire de l'hypophyse normale (1). Toutefois, en raison de l'irrégularité fréquente de leur forme, on ne peut leur assigner ici avec certitude une origine analogue (fig. 20).

Les enclaves d'origine cytoplasmique sont plus faciles à observer et à interpréter que les précédentes. Elles représentent en effet simplement le contenu des vacuo-

(1) Alezais et Peyron. Les phénomènes nucléaires de la sécrétion dans le lobe glandulaire de l'hypophysie humaine. C. R. Académie des sciences 1910.

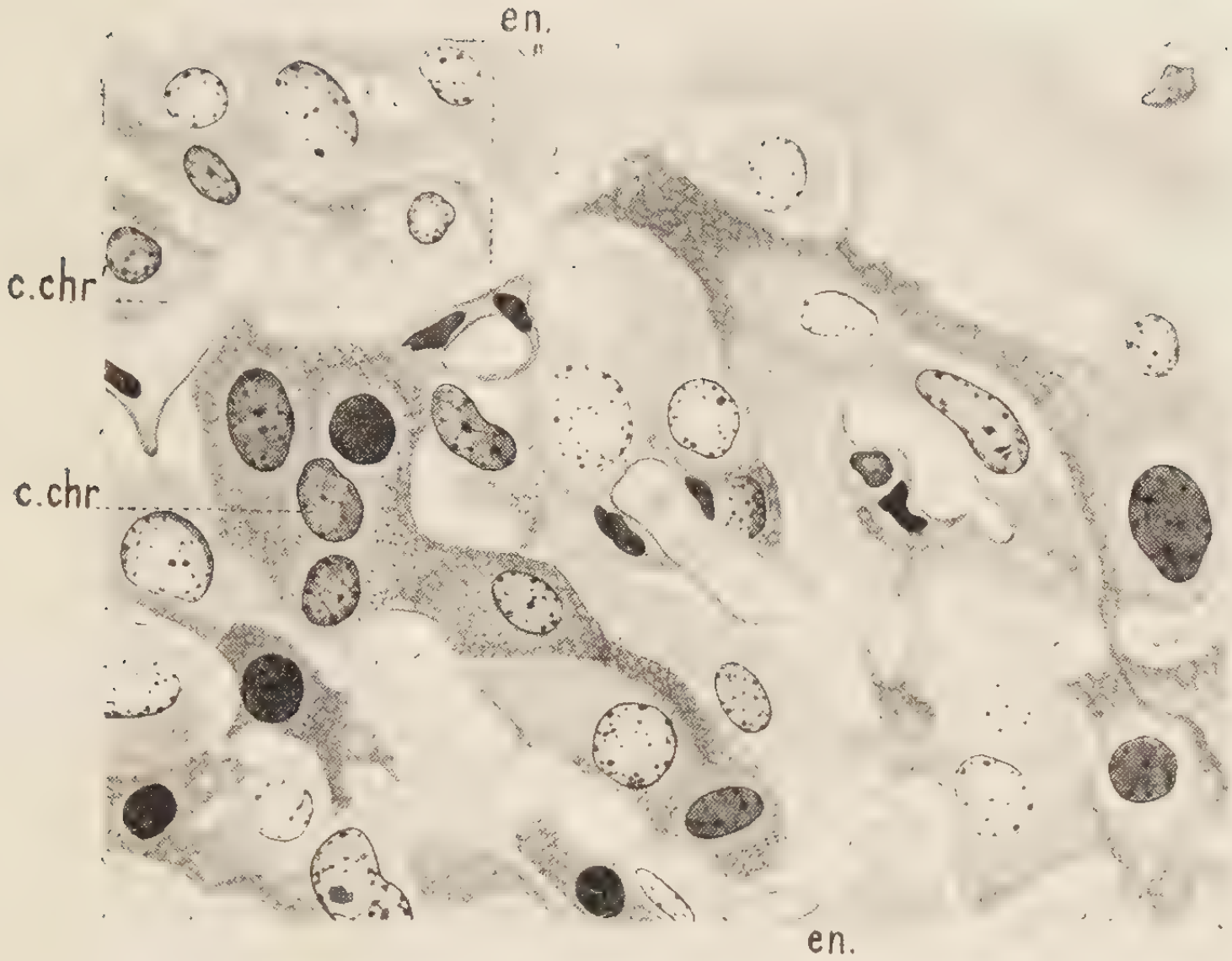

FIGURE 19

Cellules chromaffines de la partie centrale d'un paragangliome surrénal. Homme. Fixation par le liquide de Muller.

en., endothélium : *c.chr.*, cellule riche en granulations ; *c.chr'.*, cellule chromaffine très vacuolisée.

FIGURE 20

Paragangliome du cheval. Disparition progressive de la chromaffinité.

gr., granulations chromaffines ; *py.*, enclave de la deuxième catégorie ; *v.*, vacuole juxta-nucléaire ; *en.*, endothélium ; *c.e.*, enclave de la troisième catégorie.

les précédemment décrites et résultent d'une fusion ou dissolution progressive de granulations chromaffines et, de même que précédemment nous avons noté la fusion des petites vacuoles en vacuoles plus volumineuses, on peut ici également trouver tous les intermédiaires entre petites et grandes enclaves et surtout, fait particulièrement important, entre les plus petites, qui sont généralement chromaffines, et les plus volumineuses, qui ne le sont plus.

Lorsque la chromaffinité s'atténue et disparaît, l'enclave est nettement éosinophile. A ce point de vue, il existe des variations, suivant les divers points d'une même tumeur et surtout d'un animal à l'autre.

Chez le bœuf et chez l'homme, les enclaves sont plus souvent uniques et volumineuses que chez le cheval ; elles se montrent presque toujours éosinophiles. Chez le cheval, la disparition de la chromaffinité est plus lente et on en observe plus facilement les divers degrés en même temps que les enclaves accroissent leur volume et se fusionnent (fig. 9, 10, 11, 12).

Dans un dernier stade, l'enclave se montre régulièrement sphérique comme la vacuole elle-même et offre un aspect homogène : cet aspect, dans lequel les granulations cessent d'être visibles, correspond vraisemblablement à une imbibition complète de l'enclave par le plasma et paraît précéder de très peu sa disparition.

En effet, on rencontre de grandes vacuoles vidées d'une façon plus ou moins complète de leur contenu ; elles paraissent particulièrement nombreuses au voisinage des lignes endothéliales, mais le mécanisme exact par lequel s'effectue le passage dans les vaisseaux n'est pas encore complètement élucidé ; il continue à faire l'objet de nombreuses discussions entre les histologistes qui ont étudié

les phénomènes d'excrétion dans la substance médullaire normale.

Pour certains auteurs, les granulations chromaffines tomberaient directement dans les lumières vasculaires et on les retrouverait surtout abondantes dans certains points où les endothéliums paraissent être rompus ou faire défaut.. *Manasse, Hultgreen* et *Anderson, Carlier* ont aussi décrit la topographie variable de ces granulations réparties sous forme d'amas ou de chapelets. Les noyaux et parfois même les corps cellulaires peuvent également se rencontrer dans les vaisseaux. Ainsi, *la présence dans les vaisseaux d'éléments cellulaires figurés* a pu permettre de penser que la sécrétion de la médullaire surrénale s'effectuait peut-être suivant le type holocrine.

Stœrk a nié la présence de ces granulations intravasculaires et il ne trouve dans les cavités vasculaires que des substances amorphes.

MM. *Alezais* et *Peyron* ont trouvé que dans la plupart des points, aussi bien dans la médullaire normale surrénale des animaux que dans les paragangliomes surrénaux au début, les produits intravasculaires sont dépourvus de valeur figurée ; il s'agit d'une substance tantôt amorphe, tantôt irrégulièrement grumeleuse ou granuleuse, rarement de granulations chromaffines intactes. Quant aux noyaux ou aux corps cellulaires eux-mêmes, leur présence, qui est exceptionnelle, paraît en rapport avec un accident de préparation. Néanmoins, dans le paragangliome du cheval, qui paraît à ce point de vue différer du paragangliome de l'homme et de celui du bœuf, on trouve dans les lumières vasculaires des granulations d'aspect normal accompagnées de noyaux. (fig. 18).

L'interprétation de ces aspects appelle donc encore de nouvelles recherches. Mais pour s'en tenir aux dispositions

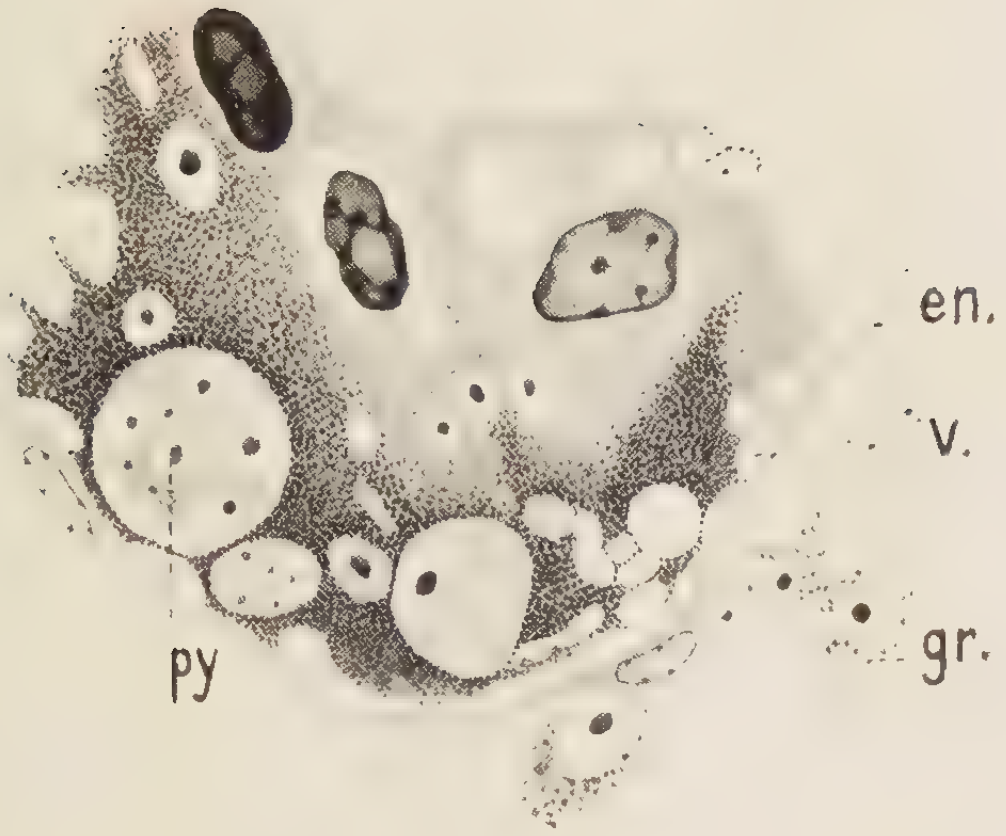

Figure 9

Paragangliome du cheval. Cellules chromaffines en syncitium à l'angle de réflexion d'une paroi vasculaire.
v., vacuole ; *gr.* granulations intra-vasculaires ; *py.* enclaves de la seconde catégorie dans une vacuole ; aucun noyau sur la surface de coupe.

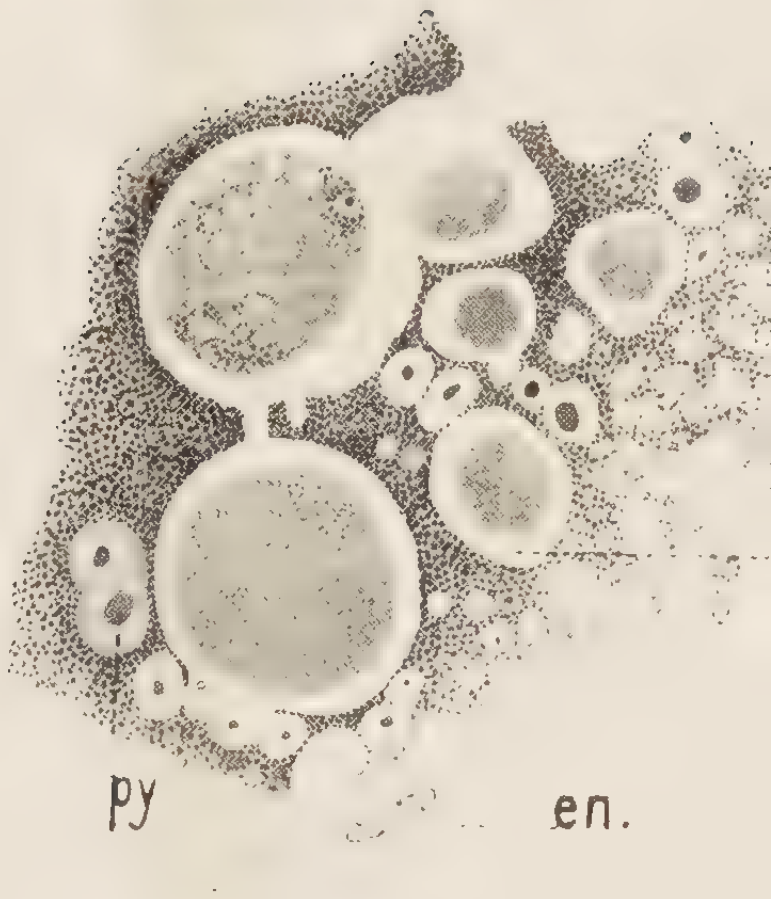

Figure 10

Paragangliome du cheval. Cellules chromaf citium.
v., vacuole ; *gr.*, granulations ; *py.*, enclave laire ; *en.* endothélium rompu.

Figure 11

Cellules chromaffines d'un paragangliome du cheval.
en., endothélium rompu à la partie inférieure ; *c.chr.*, partie périphérique riche en grains ; *va.*, vacuole ; *py.*, enclaves de la 2e catégorie.

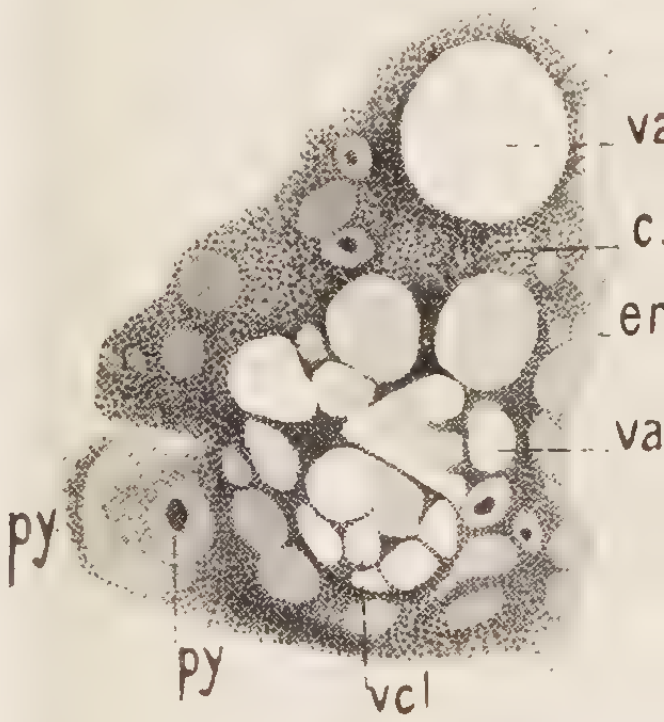

Figure 12

Cellule chromaffine d'un paragangliome du cl
va., vacuole ayant expulsé son contenu ; *c.c* chromaffines ; *en.*, endothélium ; *va.*, vacuole ; de la 2e catégorie ; *vc.*, vacuole clairsemée.

les phén
normale.
Pou
tomberai
on les r
points oi
défaut..
aussi dé
répartie
et parfo
se renco
les vaiss
de pens
s'effectu
Stœrk
culaires
des subs
MM.
des poir
nale des
au débu
de valeu
phe, tar
raremen
aux noy
sence, q
accident
gliome d
paragan
dans les
normal a
L'inte
nouvelle

les plus habituelles, il semble bien que les petits amas intravasculaires d'aspect irrégulièrement grumeleux, homogène, résultent de l'expulsion des enclaves intravacuolaires. Pour expliquer cette migration à travers les parois endothéliales, diverses hypothèses peuvent être formulées.

1° On pourrait admettre tout d'abord l'absence ou la disparition de parois endothéliales au niveau de certains cordons ; et, de fait, certains auteurs ont nié l'intégrité des axes vasculaires ; mais il s'agit d'une disposition trop exceptionnelle pour qu'on puisse la retenir.

2° L'hypothèse d'une solution de continuité temporaire dans les endothéliums expliquant la mise en communication des vacuoles avec les lumières vasculaires paraît plus séduisante et mériterait peut-être d'être retenue ; elle permettrait peut-être de corroborer en partie les descriptions anciennes de *Lydia Felicine*, de *Holmgreen*, relatives à l'existance de canalicules inter et intracellulaires si on réussissait à identifier une partie de ces dernières formations aux vacuoles et canalicules juxtaendothéliaux.

3° Reste enfin l'hypothèse d'une simple filtration des produits intravacuolaires à travers les endothéliums après dissolution préalable dans le plasma sanguin. Cette dernière interprétation est en somme celle qu'admettent implicitement la plupart des auteurs, mais après ce que nous venons de dire on voit qu'elle ne peut rendre compte de la migration en quelque sorte directe des granulations et des enclaves dans les cavités vasculaires.

Quel que soit d'ailleurs le type secrétoire, *holocrine* ou *mérocrine*, dont les travaux ultérieurs montreront la prédominance, un fait paraît désormais bien acquis, c'est que les *variations de ces trois éléments : granulations, vacuoles et enclaves*, donnent aux cellules chromaffines leurs

aspects différents *exprimant les diverses phases de la sécrétion*. Sans doute, il n'est pas encore possible de fixer rigoureusement les diverses phases du cycle sécrétoire ; néanmoins, MM. *Alezais* et *Peyron* ont pu dégager quelques types histo-fonctionnels fondamentaux :

a) Corps cellulaire régulier, mince, cytoplasme dense ; granulations foncées. Cellule ayant élaboré sa sécrétion ; l'excrétion n'est pas commencée.

b) Même corps cellulaire à granulations foncées, mais petites vacuoles très visibles en raison du fond sombre du protoplasma. Excrétion commençante (fig. 11, c. chr.).

c) Granulations chromaffines moins foncées ; vacuoles plus grandes et plus nombreuses. Cellules en cours d'excrétion (fig. 12, v. c. 1.).

d) Cellule à contours irréguliers, flétrie, pluri-vacuolée, sans granulation (fig.). Cellule vidée de son contenu et souvent refoulée par ses voisines (fig. 19, c. chr').

e) Cellule à cytoplasme dense sans granulation (fig.), atténuation de la chromaffinité, qui trouve son expression la plus nette dans les bandes syncitiales (fig. 16 et 17, c. syn.).

Les aspects syncitiaux sont fréquents dans le paragangliome. Tantôt on les observe au niveau d'éléments chromaffines, tantôt, c'est le cas le plus fréquent, dans des points où la chromaffinité est atténuée ou absente. Dans cette dernière variété (fig. 16), on ne trouve ni limites cellulaires, ni granulations chromaffines, ni vacuoles. Les noyaux subissent une transformation remarquable : de vésiculeux et hypochromatiques, ils deviennent foncés, offrent un réseau serré et une forme régulièrement ovale. Ces transformations s'effectuent tantôt dans le voisinage des endothéliums, tantôt à distance dans des masses pleines.

C'est lorsqu'ils sont isolés que ces éléments néoformés

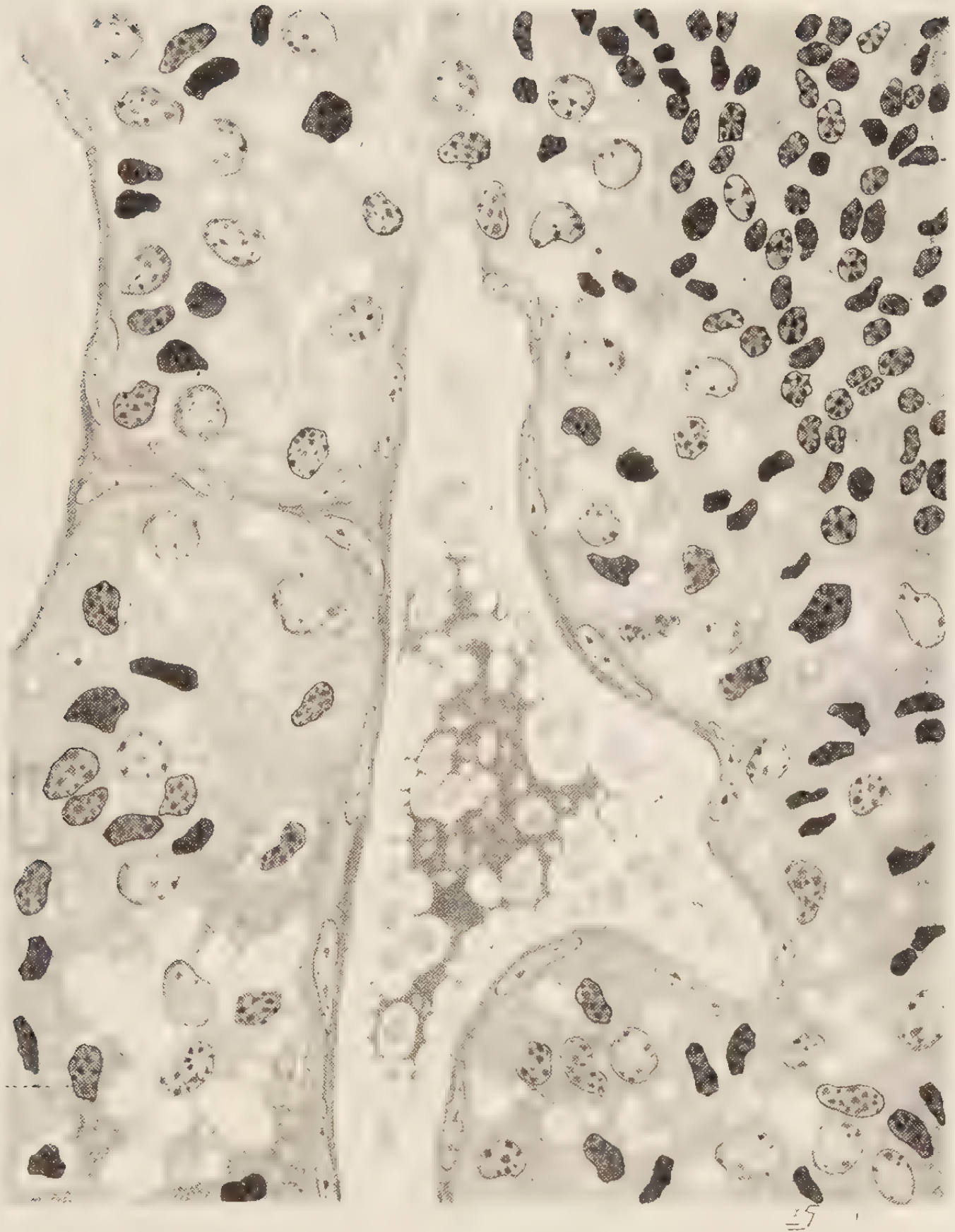

Figure 17

Cordon chromaffine dans un paragangliome du bœuf.
c.chr., cellules chromaffines en syncitium ; *c.syn.*, bandes syncitiales à cytoplasme dense.

se prêtent le mieux à l'observation des formes de transition. Ailleurs, ils constituent de larges bandes ou travées, qui s'épaississent par l'adjonction de cellules à leur périphérie ou par multiplication généralement amitotique.

Le degré atteint par l'évolution syncitiale et surtout ses formes de passage avec le paraganglion normal sont naturellement très variables.

La recherche de ces formations d'aspect syncitial dans les paragangliomes surrénaux est importante ; malgré qu'elles proviennent des éléments adultes chromaffinés du paraganglion, il n'est pas douteux que la valeur sécrétoire soit considérablement diminuée à leur niveau.

Aussi, « par la comparaison, même à un faible grossissement, dans une tumeur donnée, des zones à noyaux clairs et des zones à noyaux foncés d'une tumeur, on peut présumer de sa valeur adrénalinogène, qui est importante au point de vue de l'adrénalinémie. » (Alezais et Peyron).

Evolution du paragangliome surrénal

a) *Evolution périthéliale.* — Comme le montrent les figures 14, 15, 22, les cellules du paragangliome sont susceptibles de se grouper en collerettes périvasculaires sans que cette ordination suffise à préjuger en faveur d'une origine conjonctivo-vasculaire. Par exemple, la fig. 14 montre des cellules en raquette directement insérées sur l'endothélium sans basale, dont les noyaux siègent uniformément à la périphérie. Ces aspects sont tout à fait analogues à ceux que Ménétrier a figurés dans son ouvrage sur le cancer comme disposition de périthéliome surrénal.

Nous ne croyons pas devoir insister sur ces faits, les travaux de l'école d'Alezais ayant démontré que le péri-

théliome n'existait pas plus au niveau des capsules surrénales que de la glande carotidienne.

b) *Evolution épidermoïde.* — Peu de temps après l'avoir découverte dans les néoplasies carotidiennes, MM. Alezais et Peyron l'ont signalée dans le paragangliome surrénal. La fig. 21 montre un globe épidermique rudimentaire en voie de constitution. Il s'agit de parakératose incomplète. Les grains d'éléïdine et les polynucléaires font défaut.

Cette évolution épidermoïde dans les néoplasies d'organes dérivés du neuroectoderme mérite d'être soulignée comme ayant confirmé hautement les théories de notre maître.

c) *Malignité.* — Le paragangliome surrénal est une néoplasie à marche lente, dont la transformation maligne est exceptionnelle, nouvelle différence avec le cortico-surrénalome, dont l'évolution rapide et les métastases sont souvent constatées.

C'est pourquoi, dans les tumeurs de la capsule, la néoformation de la médullaire ne suit ordinairement pas celle du cortex. Au contraire, ces éléments disparaissent bientôt par compression.

Néanmoins, malgré son accroissement lent et son caractère de bénignité, le paragangliome refoule, atrophie, détruit progressivement la substance corticale ; ce dernier fait mérite d'autant plus d'être souligné, que la *disparition du cortex ne paraît pas influencer la chromaffinité* de la médullaire, nouvel argument contraire à l'hypothèse de l'origine corticale de l'adrénaline.

Répétons ici que cette atrophie du cortex s'effectue très lentement et que ses cordons restent longtemps

FIGURE 1[illegible]

Point pris à la périphérie d'un paragangliome du cheval.
chr., El., chromaffines ; *str.*, stroma ; *per.*, collerette périthéliale.

intacts, mêlés à ceux du paragangliome au début (fig. 13). Ces dernières connexions ne sauraient d'ailleurs, dans aucun cas, être considérées comme favorables à l'hypothèse d'une transformation ou d'un passage d'un type cellulaire à l'autre.

Il est impossible, en effet, de souscrire à des assertions comme celle d'Ameuille (1). « En considérant, dit cet auteur, combien facilement, chez le cheval comme chez l'homme, les cellules de la médullaire prennent les caractères de celle de la corticale, et *vice-versa,* on peut se demander s'il est bien indispensable de préciser autant le point de départ des tumeurs qui naissent dans la surrénale ».

Une telle doctrine est contraire à toute l'anatomie générale de ces organes.

En somme, le paragangliome surrénal représente une néoplasie à évolution lente nettement adrénalinogène et susceptible d'entraîner l'adrénalinémie.

Mais jusqu'ici, les constatations positives font défaut. au sujet des troubles ou lésions cardio-vasculaires consécutifs à son développement. Rappelons que l'élaboration de l'adrénaline dans les cellules du paraganglion normal représente un processus d'une lenteur remarquable, comparativement aux phénomènes de la sécrétion corticale. Aussi, d'après ce que nous savons sur le volume généralement plus considérable des cortico-surrénalomes et l'importance de leurs dispositions sécrétoires, on est obligé de penser que leur développement entraînerait une hypertension sanguine considérable, si l'hypothèse d'une fonction adrénalinogène du cortex était exacte ; or,

---

(1) Ameuille. Cancer des Capsules surrénales. *Association pour l'étude du Cancer.* Mai 1911.

il n'en est rien et aucune constatation de cet ordre n'a été apportée.

Deuxième partie. — Lésions dégénératives

Nous aurions voulu trouver dans l'étude des lésions dégénératives des capsules surrénales, observées en pathologie expérimentale ou humaine, des arguments aussi probants que ceux fournis par l'étude des tumeurs, en faveur de la dualité.

Malheureusement, les deux substances sont simultanément lésées, et la plupart des auteurs qui, jusqu'ici, ont étudié l'histo-pathologie des surrénales, n'ayant pas été guidés par la doctrine de l'indépendance du paraganglion, n'ont pu s'attacher à mettre en évidence ses lésions et réactions propres ; c'est pourquoi le nombre des faits vraiment probants susceptibles d'être coordonnés ici est encore assez faible.

Néanmoins, on verra que certains d'entre eux ont une valeur considérable pour la conclusion.

1° L'étude des capsules surrénales dans la narcose chloroformique a été faite par plusieurs auteurs, qui ont décelé une insuffisance et des lésions, surtout marquées dans le paraganglion (*Wiesel* (1), *Hornowski* (2)). Tout récemment, *Delbet* (3), *Herrenschmidt* et *Beauvy* ont montré que la sécrétion du cortex lécithinogène paraissait intacte et

---

(1) Wiesel. Le tissu chromaffine dans la marcose. Wiener Klinische Wochenschrift.

(2) Hornowski, Archives de Médecine supérimentale. 1909.

(3, Delbet, Herrenschmidt et Beauvy. Revue de Chirurgie, Mars 1912.

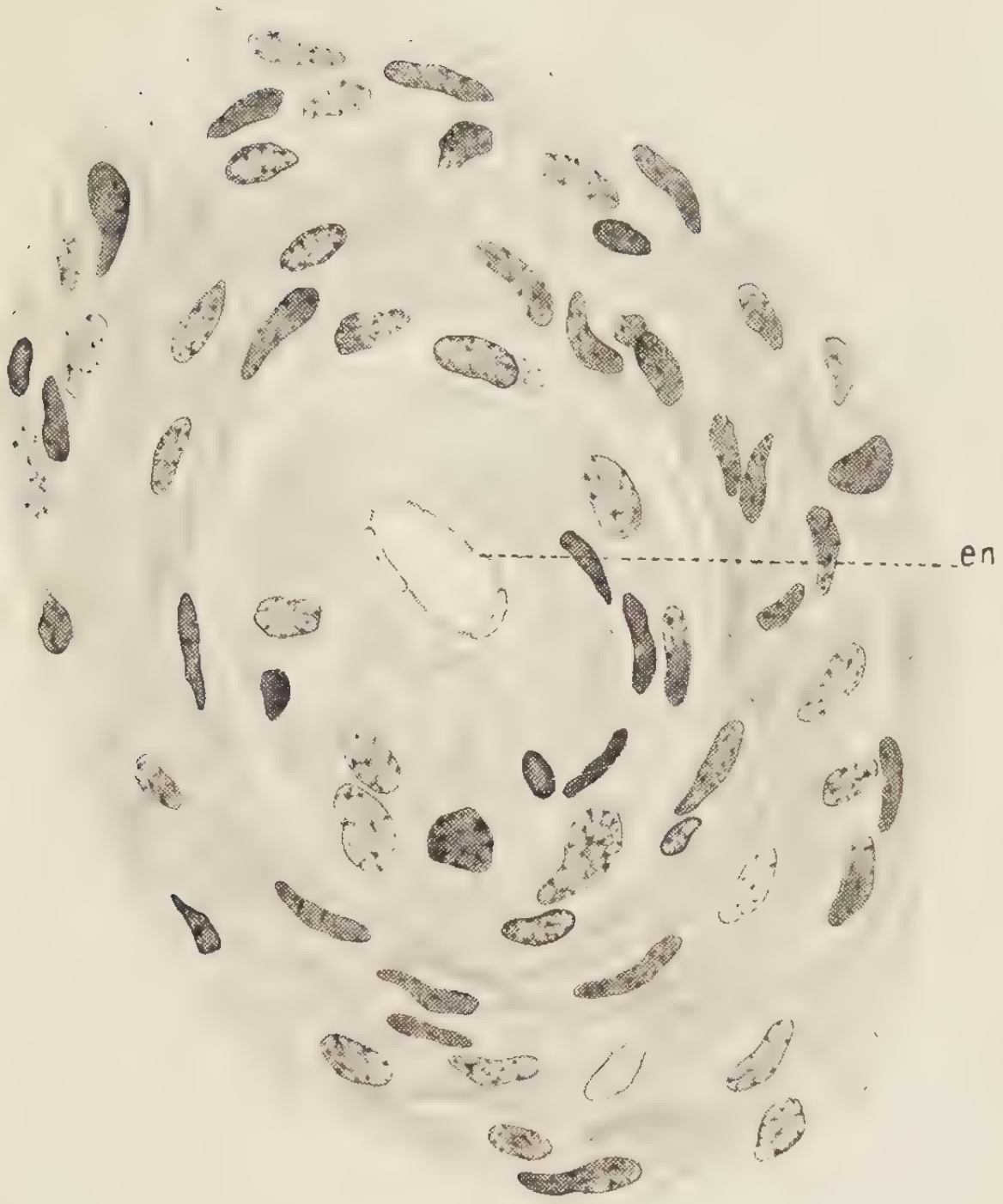

FIGURE 21
Évolution épidermoïdale au début dans un paragangliome surrénal. Homme.

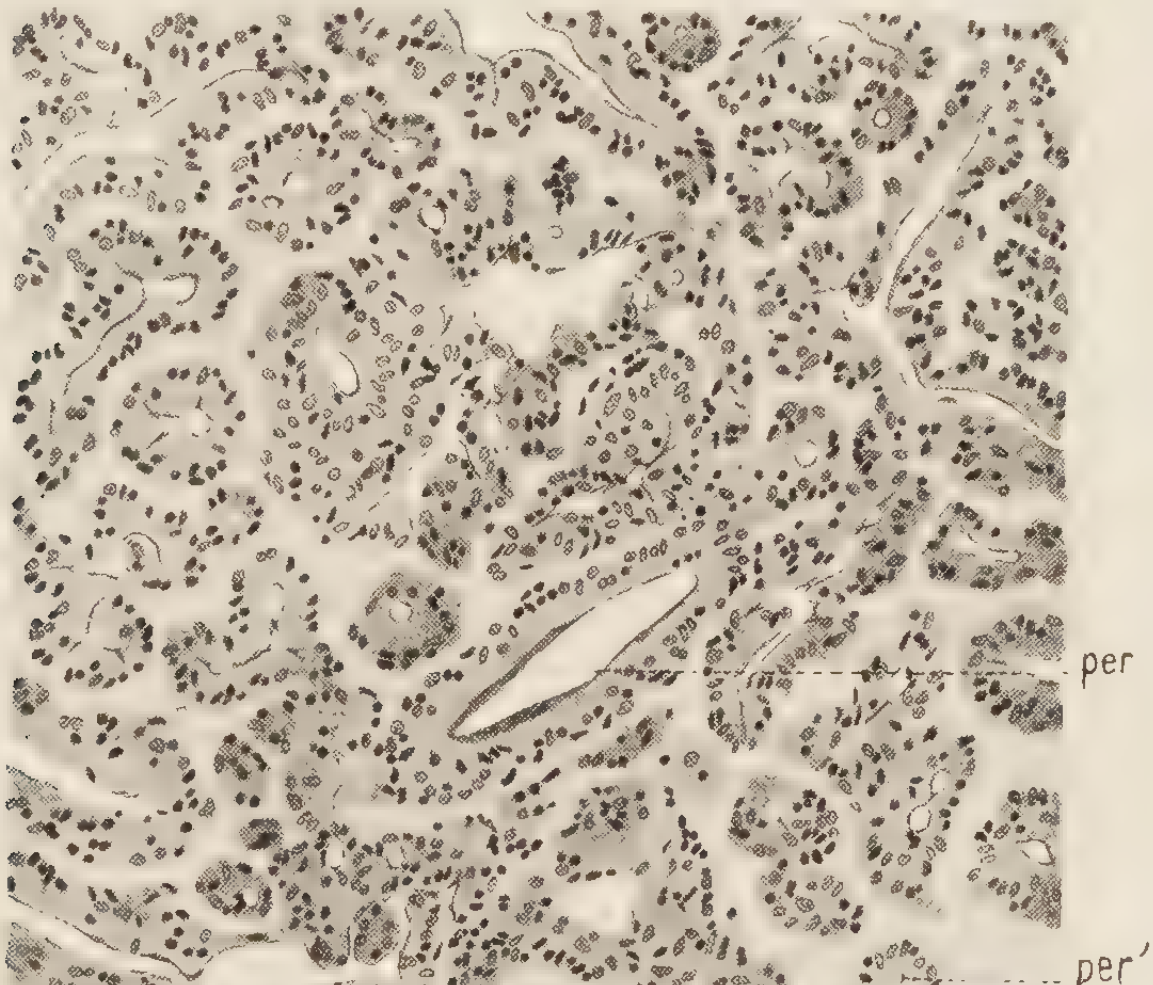

FIGURE 22
Paragangliome surrénal avec aspects périthéliaux. Homme.
per., collerettes périvasculaires.

peut-être même accrue, après une chloroformisation prolongée, alors que la sécrétion d'adrénaline était presque complètement épuisée dans la substance médullaire (Disparition de la chromaffinité). On pourra se reporter avec intérêt aux figures données par ces auteurs relativement aux surrénales de leurs animaux en expérience.

2° Dans l'urémie, les surrénales font l'objet des recherches en cours de MM. *Livon* et *Peyron*, qui ont pratiqué la ligature bilatérale des uretères. A la mort des animaux, l'examen des surrénales a montré une réaction hyperplasique très marquée de la substance corticale, alors que la substance médullaire présente surtout de la congestion et des hémorragies.

3° Les mêmes auteurs ont étudié des réactions surrénales consécutives à l'hypophysectomie subtotale avec survie prolongée (1) ; ils ont trouvé dans le cortex une réaction hyperplasique régulière et progressive, alors que la médullaire présentait un état d'hypofonctionnement avec quelques lésions dégénératives.

3° Dans un cas d'ictère grave, Peyron et Pezet (2) ont trouvé une lésion dégénérative localisée au cortex surrénal.

4° Dans l'hérédo-syphilis, les surrénales sont le siège d'une sclérose particulièrement marquée au niveau de la substance médullaire. Dans certains cas, celle-ci semble avoir disparu complètement. On est ainsi conduit à la

---

(1) Livon et Peyron. Contribution à l'étude des Synergies hypophyso-glandulaires. Les résultats de l'hypophysectomie subtotale avec survie prolongée. Bulletin de l'Académie de Médecine, Avril 1912.

(2) Peyron et Pezet. Lésion localisée au cortex surrénal chez une aliénée. C. R. Biologie 1910.

notion de l'hypoadrénalisme chez certains hérédo-syphilitiques (*Gaujoux* et *Peyron*).

5° Dans les aplasies et hypoaplasies congénitales du système surrénal, l'embryologie permettait de penser que chacune des deux substances devait avoir ses lésions distinctes. L'examen des surrénales chez les monstres anencéphales a montré que dans certains cas l'agénésie pouvait être limitée au paraganglion (1).

6° Dans la tuberculose, les surrénales ont fait l'objet des recherches de plusieurs auteurs, en particulier de *Sézary* (2). Ils paraissent avoir été surtout frappés par la sclérose constante et l'hyperplasie fréquente du cortex. Par contre, la médullaire montrerait souvent des lésions dégénératives.

Certains auteurs (*Aubertin* et *Clunet*) ont bien signalé recemment l'existence d'une hyperplasie médullaire, mais il semble que ces faits soient exceptionnels.

Voici donc toute une série d'exemples, de valeur peut-être inégale, nous le reconnaissons, mais qui sont destinés certainement à se compléter avec le progrès des recherches, et qui montrent que les lésions surrénales, en particulier les lésions chroniques, mettent en jeu d'une façon très inégale la réaction de ces deux substances.

Adressons-nous maintenant à un ordre inverse de faits et examinons la question de l'hyperplasie surrénale dans ses rapports avec la néphrite chronique et l'hypertension artérielle.

Elle a pris, depuis les travaux de *Josué* sur l'athérome

---

(1) Alezais et Peyron. Aplasie de paraganglions surrénaux et lombaire chez un anencephale. C. R. Biologie 1908.

(2) Sezary. Les surrénales chez les tuberculeux. C. R. Soc. Biologie 1910.

expérimental par injection d'adrénaline, une importance considérable et a fait l'objet de nombreux travaux.

Aubertin et *Ambard* (1), *Josué* (2) apportèrent des observation cliniques favorables à l'existence d'un rapport entre l'hyperplasie surrénale et l'hypertension des néphrites chroniques.

Depuis lors, les travaux se sont multipliés. (*Ménétrier* et *Bloch*, *Widal* et *Boidin*, *Darré* (3), *Gouget* (4), etc. et les auteurs se sont partagés en deux groupes, les uns admettant avec *Vaquez* que l'hypertension est bien d'origine surrénale, les autres que l'hypertension est toujours d'origine rénale et que l'hyperplasie surrénale est une réaction secondaire d'ordre antitoxique. *Gaillard* (5), élève de *Vaquez* adopte dans sa thèse une opinion éclectique.

Or, quelle que soit la signification de l'hyperplasie surrénale, il nous paraît que certains des documents anatomopathologiques sur lesquels on l'appuie ne sont pas très probants.

Lorsqu'on observe, en effet, des aspects d'hyperplasie médullaire dans la surrénale des néphrites chroniques, ces constatations prennent une valeur incontestable. C'est ce qui fait l'intérêt des recherches primordiales de *Wiesel* (6); mais les examens anatomo-pathologiques apportés par *Gaillard*, qui se réfèrent surtout à des états d'hyperplasie

---

(1) Aubertin et Ambard. Soc. Méd. Hôpitaux, 19 février 1904.

(2) Josué. Soc. Méd. Hôpitaux, 19 février 1904.

(3) Darré. Thèse Paris 1907.

(4) Gouget. Presse Médicale 1907.

(5) Gaillard. De l'hyperplasie surrénale, de ses rapports avec l'hypertension permanente, la néphrite chronique et l'athérome.

(6) Wiesel. Soc. Méd. interne de Vienne, 7 mai 1907.

corticale, sont loin d'avoir la même valeur. On conçoit facilement que l'auteur utilise les conclusions de *Josué* et *Bloch* sur le rôle hypertenseur du cortex. Mais nous avons vu précédemment ce qu'il fallait penser de ces conclusions.

Si l'existence d'une hyperplasie corticale plus ou moins marquée, avec substance médullaire normale ou à peine augmentée de volume, peut suffire comme le croit l'auteur, à appuyer la doctrine de l'hypertension d'origine surrénale ; on pourrait avec presque autant de vraisemblance au point de vue anatomo-pathologique rappeler ici l'hyperplasie corticale souvent très marquée dans la surrénale des tuberculeux ; d'une façon plus générale, toutes les capsules surrénales des réactions toxi-infectieuses chroniques pourront être soupçonnées de produire de l'hypertension. Il est probable que si l'auteur avait pu examiner de nombreux cas de lésions surrénales chroniques d'étiologie variable, il n'eût pas attaché aux aspects histologiques rencontrés par lui dans les surrénales brightiques, la valeur spéciale qu'il leur attribue.

Résumé

Il n'est pas inutile, croyons-nous, de rappeler pour les coordonner les conclusions émises au cours de diverses divisions de cette revue critique.

Nous nous sommes proposé de montrer en nous appuyant sur l'anatomie et la physiologie générale des surrénales et sur l'étude de leurs lésions, que la doctrine du dualisme surrénal est à l'état actuel de nos connaissances, la plus simple à concevoir et surtout celle qui cadre le mieux

avec l'ensemble des investigations effectuées sur ces organes.

Nous avons pris comme point de départ la notion embryologique de l'origine distincte des deux substances, notion qu'on peut considérer comme inébranlable, en dépit de quelques divergences isolées.

Nous avons résumé ensuite les caractères histologiques de l'écorce et de la moelle, que l'unanimité des histologistes considèrent aujourd'hui comme complètement distincts, malgré les conditions communes de trophicité.

Dans la physiologie des surrénales, nous avons noté au contraire des divergences sérieuses au sujet de l'origine et de la topographie des produits de sécrétion hypertenseurs ; elles nous ont paru en rapport avec les difficultés techniques considérables qu'on éprouve à isoler chimiquement et physiologiquement les deux substances.

Nous nous sommes adressés alors à l'anatomie pathologique dans l'espoir que les documents qu'elle peut fournir permettraient peut-être de faire un choix entre les opinions divergentes des expérimentateurs.

L'étude des tumeurs surrénales nous a montré des résultats synthétiques dont l'importance est, à notre avis, capital, au point de vue de notre thèse. Elle nous a montré en effet que les deux substances dont les connexions étroites arrêtent la sagacité des expérimentateurs, présentent des néoformations absolument distinctes l'une de l'autre : cette distinction s'accuse dans les cas d'évolution maligne par les stades différents de l'évolution atypique, mais elle s'affirme surtout au point de vue physio-pathologique par l'existence de deux modes d'hypersurrénalisme : 1° l'hypersurrénalisme cortical caractérisé par des troubles trophiques intéressants et variés ; 2° un hyper-

surrénalisme médullaire, ce dernier se traduisant d'après les aspects histologiques, par une hyperadrénalinémie très vraisemblable malgré que les documents cliniques fassent encore défaut sur ce point.

Les lésions dégénératives des capsules surrénales expérimentales ou cliniques nous ont montré des faits qui n'ont peut-être pas, lorsqu'on les envisage isolément, une valeur aussi probante que les précédents, mais dont l'ensemble destiné d'ailleurs à se compléter, est déjà nettement favorable à la doctrine de la dualité.

Nous sommes arrivés ainsi à la théorie des rapports de l'hypertension avec l'hyperplasie surrénale dans les néphrites chroniques, et il nous a semblé que certaines des notions sur lesquelles on l'a jusqu'ici appuyée sont les unes incertaines, les autres probablement inexactes.

Ici la question appelle de nouvelles recherches. La conclusion naturelle à laquelle nous sommes donc amenés est que l'opothérapie surrénale doit être pratiquée désormais à l'aide de deux extraits convenablement isolés de substance corticale (corticine) et de substance médullaire (paragangline).

CONCLUSIONS

I. — L'ensemble des recherches embryologiques confirme l'origine distincte des deux substances corticale et médullaire qui constituent la capsule surrénale.

II. — L'existence de substances hypertensives, développées dans le cortex, n'est pas rigoureusement démontrée, et la valeur physiologique de leurs extraits paraît distincte de celle de l'adrénaline secrétée par la substance médullaire.

III. — Il existe deux types de tumeurs épithéliales de la capsule surrénale (tumeurs du tissu adulte) :

a) Le cortico-surrénalome, néoplasie lécithinogène, entraînant chez les sujets jeunes l'apparition d'un syndrome clinique assez constant.

Obésité : développement exagéré du système pileux et des organes génitaux, pseudo-hermaphrodisme chez la femme.

b) Le paragangliome qui se montre adrénalinogène au début de son développement et devient rarement malin.

IV — Dans un certain nombre de lésions dégénératives toxi-infectieuses des surrénales, l'autonomie fonctionnelle

et lésionnelle des deux substances corticale et médullaire, a pu être vérifiée.

V. — L'ensemble de ces faits est contraire à l'hypothèse d'une origine corticale de l'adrénaline, et justifie au point de vue opothérapique l'emploi isolé des deux extraits : *Corticine* et *Paragangline*.

Vu et permis d'imprimer :
Montpellier, le 26 avril 1912.
Pour le Recteur.
Le Vice-Président du Conseil de l'Université,
VIGIÉ.

Vu et approuvé :
Montpellier, le 26 avril 1912.
Le Doyen,
MAIRET.

SERMENT

En présence des Maîtres de cette Ecole, de mes chers condisciples, et devant l'effigie d'Hippocrate, je promets et je jure, au nom de l'Etre suprême, d'être fidèle aux lois de l'honneur et de la probité dans l'exercice de la Médecine. Je donnerai mes soins gratuits à l'indigent, et n'exigerai jamais un salaire au-dessus de mon travail. Admis dans l'intérieur des maisons, mes yeux ne verront pas ce qui s'y passe ; ma langue taira les secrets qui me seront confiés, et mon état ne servira pas à corrompre les mœurs ni à favoriser le crime. Respectueux et reconnaissant envers mes Maîtres, je rendrai à leurs enfants l'instruction que j'ai reçue de leurs pères.

Que les hommes m'accordent leur estime si je suis fidèle à mes promesses ! Que je sois couvert d'opprobre et méprisé de mes confrères si j'y manque !